

На правах рукописи

Тащян Агван Александрович

**ОПТИМИЗАЦИЯ ВЕРИФИКАЦИИ МЕТАСТАЗОВ В СИГНАЛЬНЫЕ ЛИМФОУЗЛЫ
У БОЛЬНЫХ РАКОМ МОЛОЧНОЙ ЖЕЛЕЗЫ
С ИСПОЛЬЗОВАНИЕМ РАДИОЛОГИЧЕСКИХ И МОЛЕКУЛЯРНО-ГЕНЕТИЧЕСКИХ
МЕТОДОВ**

14.01.12 - Онкология

АВТОРЕФЕРАТ

диссертации на соискание ученой степени

кандидата медицинских наук

Москва — 2020

Работа выполнена в федеральном государственном бюджетном учреждении «Российский научный центр рентгенорадиологии» Министерства здравоохранения Российской Федерации.

Научный руководитель:

академик РАН, доктор медицинских наук, профессор **Солодкий Владимир Алексеевич**

Официальные оппоненты:

- доктор медицинских наук **Зикирходжаев Азиз Дильшодович**, Московский научно-исследовательский онкологический институт имени П. А. Герцена – филиал ФГБУ «Национальный медицинский исследовательский центр радиологии» Министерства здравоохранения Российской Федерации, отделение онкологии и реконструктивно-пластической хирургии молочной железы и кожи, заведующий отделением

- доктор медицинских наук **Родионов Валерий Витальевич**, ФГБУ «Национальный медицинский исследовательский центр акушерства, гинекологии и перинатологии имени академика В.И. Кулакова» Министерства здравоохранения Российской Федерации, отделение патологии молочной железы, заведующий отделением.

Ведущая организация: Федеральное государственное бюджетное учреждение «Национальный медицинский исследовательский центр онкологии им. Н.Н. Петрова» Министерства здравоохранения Российской Федерации

Защита диссертации состоится « 30 » ноября 2020 г. в 13.00 часов на заседании диссертационного совета Д 208.081.01 на базе федерального государственного бюджетного учреждения «Российский научный центр рентгенорадиологии» Министерства здравоохранения Российской Федерации по адресу: 117997, ГСП-7, Москва, улица Профсоюзная, дом 86.

С диссертацией можно ознакомиться в библиотеке федерального государственного бюджетного учреждения «Российский научный центр рентгенорадиологии» Министерства здравоохранения Российской Федерации (117997, ГСП-7, Москва, улица Профсоюзная, дом 86) и на сайте www.rncrr.ru.

Автореферат разослан «___» октября 2020 г.

Ученый секретарь диссертационного совета
доктор медицинских наук, профессор

Цаллагова Земфира Сергеевна

ОБЩАЯ ХАРАКТЕРИСТИКА РАБОТЫ

Актуальность темы и степень ее разработанности

Наличие метастазов в регионарных лимфатических узлах при раке молочной железы (РМЖ) является наиболее значимым фактором прогноза как общей, так и безрецидивной выживаемости (Goldstein et al., 2004; Fayer V.A. et al., 2016), оказывающим непосредственное влияние на выбор тактики послеоперационного лечения. Факторами, повышающими риск метастатического поражения регионарных лимфоузлов, являются большой размер опухоли, лимфоваскулярная инвазия, степень злокачественности, наличие опухолевых эмболов в лимфатических щелях (Kontani K. et al., 2014; Khanfir A. et al., 2013). Однако все эти признаки позволяют лишь оценить вероятность метастатического распространения опухоли и не могут быть использованы в качестве диагностической альтернативы подмышечно-подключично-подлопаточной лимфаденэктомии с патоморфологическим исследованием (Giuliano A.E. et al., 1997). Использование современных скрининговых программ, высокая разрешающая способность лучевых методов исследования и формирование модели онкологической настороженности у врачей и пациентов привели к повышению частоты диагностики рака молочной железы на ранних (I-II) стадиях заболевания, тем не менее использование маммографии, МРТ, ПЭТ и радиоизотопных методов исследования для оценки зон регионарного метастазирования при РМЖ отличается высоким процентом ложноотрицательных результатов, а послеоперационное морфологическое исследование регионарных лимфоузлов остается золотым стандартом диагностики.

С другой стороны, лимфаденэктомия подмышечного, подключичного и подлопаточного пространств сопровождается повреждением большого количества лимфатических и кровеносных сосудов, а также риском повреждения сосудисто-нервных пучков данных анатомических областей. Помимо лимфореи в послеоперационном периоде, длительность которой может достигать нескольких недель, типичными осложнениями могут быть отек, парез или нарушение чувствительности верхней конечности. Все эти обстоятельства значительно ухудшают качество жизни больного в послеоперационном периоде и увеличивают длительность госпитализации.

В качестве альтернативы лимфаденэктомии при отсутствии признаков регионарного метастазирования на дооперационном этапе может рассматриваться интраоперационная лимфодиссекция сторожевого (сигнального) лимфоузла (СЛУ). Сторожевые лимфоузлы могут быть визуализированы с использованием различных красителей, радиоизотопных коллоидных растворов или комбинации этих методов, чувствительность которых варьирует в пределах от 82 до 99% (Veronesi U. et al., 2003). Использование красителей, в частности, изосульфана синего 1% (Лимфазурин™, US Surgical Corp, Norwalk, CT) или метиленового синего, характеризуется

относительной простотой, но сравнительно невысокой чувствительностью (65,5%) и высокой специфичностью - 95,5% (Giuliano A.E. et al., 1994). Сочетание этого метода с радиоизотопным анализом (коллоидный технеций-99m) повышает чувствительность и специфичность методики до 98% (Newman E.A. et al., 2007).

Техника биопсии регионарного лимфоузла может стать для определенной категории пациентов альтернативой регионарной лимфаденэктомии, что, безусловно, повлияет на снижение частоты послеоперационных осложнений и сократит длительность госпитализации (Galimberti V. et al., 2013; Veronesi U. et al., 2010). При этом необходимо учитывать наличие определенных факторов, существенно снижающих чувствительность метода и поэтому являющихся противопоказаниями для биопсии сторожевого лимфоузла. К ним можно отнести большой размер опухоли (T3), местно-распространенный процесс (T4), воспалительную форму РМЖ, рак *in situ* в случае органосохраняющего лечения, хирургические операции на молочной железе или подмышечной области в анамнезе (Lyman G.H. et al., 2005). Одновременно, согласно современным представлениям, мультицентрическая форма РМЖ, ожирение, рак грудной железы у мужчин, ранее проводимая биопсия не влияют на чувствительность метода.

Чувствительность биопсии сторожевого лимфоузла, согласно обзору и клиническим рекомендациям Американской ассоциации клинических онкологов (ASCO), составляет от 71 до 100%, вероятность получения ложноотрицательного результата варьирует в диапазоне от 0 до 29%, в среднем составляя 8,4% (Lyman G.H. et al., 2005). Большой диапазон значений является следствием использования различной техники визуализации СЛУ, различных морфологических критериев диагностики метастаза и т. д. В частности, до настоящего времени не существует единого мнения относительно диагностического значения микрометастазов (МкМ) [0,2 – 2 мм] и единичных опухолевых клеток (ЕОК) [$>0,2$ мм] в СЛУ (Tamaki Y. et al., 2009; Каприн А.Д. и соавт., 2017; Elkin E.V. et al., 2005). Казалось бы, обнаружение элементов опухоли в лимфоузле должно однозначно трактоваться в пользу выбора более агрессивной тактики. Однако, ввиду большой сложности и трудоемкости визуализации микроскопических очагов, исследований, посвященных проблеме клинического значения МкМ и ЕОК, явно недостаточно. С одной стороны, согласно рекомендациям ASCO и ESMO, неоднозначно трактуются МкМ и ЕОК. С другой стороны, при наличии единичных опухолевых клеток или микрометастазов в СЛУ, вероятность метастатического поражения других лимфатических коллекторов составляет 10 и 20-35% соответственно (McCready D.R. et al., 2004). Необходимо также учитывать, что исследование СЛУ выполняется интраоперационно и ограничено во времени, а для выявления столь малых очагов необходимо проведение тщательного морфологического или иммуногистохимического исследования, что не может быть реализовано в условиях интраоперационной диагностики.

Возможным решением данной проблемы является использование экспресс-методов молекулярной диагностики метастазов в ткани лимфоузла. Высокоспецифическим маркером наличия опухолевых клеток в лимфоузле является цитокератин 19 (KRT19). Данный белок относится к семейству кератинов и участвует в формировании структурных связей эпителиальных клеток. Высокий уровень экспрессии мРНК KRT19 в ткани лимфоузла, определяемый с использованием ПЦР в реальном времени (РВ-ПЦР), является диагностическим маркером наличия метастаза (Lacroix M., 2006; Murawski M. et al., 2016). Чувствительность данного метода является сравнимой с классическим гистологическим и иммуногистохимическим исследованиями при диагностике метастазов в регионарных лимфатических узлах, что дает возможность его использования в качестве дополнительного диагностического инструмента (Tamaki Y. et al., 2009).

Цель исследования

Повышение эффективности диагностики метастазов в СЛУ с использованием радиологических и молекулярно-генетических методов.

Задачи исследования

1. Провести сравнительную оценку диагностических возможностей планарного сцинтиграфического исследования, гамма-детектора и ОФЭКТ-КТ в визуализации СЛУ.
2. Изучить уровень экспрессии мРНК ткане- и опухолеспецифических маркеров методом РВ-ПЦР в ткани сторожевого лимфоузла.
3. Провести оценку чувствительности и специфичности молекулярно-генетического теста, основанного на определении уровня экспрессии ткане- и опухолеспецифических маркеров сторожевого лимфоузла методом РВ-ПЦР.
4. Разработать оптимальную диагностическую модель верификации метастазов в СЛУ на основании комплексного анализа результатов радиологических и молекулярно-генетических методов исследования.

Научная новизна исследования

Впервые в работе была выполнена сравнительная оценка чувствительности/специфичности сцинтиграфического исследования СЛУ. Чувствительность метода составила 83%. Отмечена тенденция к более высокому ИМТ в группе пациентов с отрицательным результатом, в меньшей степени на результат повлияли локализация первичной опухоли и малые размеры СЛУ, излучение от которого экранировалось избыточной подкожно жировой клетчаткой. Чувствительность использования гамма-сканера для интраоперационного поиска СЛУ

составляла 87,8%. Максимальную чувствительность и специфичность в исследовании продемонстрировало ОФЭКТ-КТ (чувствительность - 99,3%).

Впервые исследованы особенности молекулярного профиля метастазов опухоли, и на основании полученных результатов разработана оптимальная диагностическая модель верификации макро- и микрометастазов в лимфоузлы на основе анализа уровня экспрессии комбинации генов ткане- и опухолеспецифических молекулярных маркеров. Показано, что соотношение уровня экспрессии цитокератина 19 и пан-лейкоцитарного маркера CD45 имеет наилучшие диагностические характеристики для выявления метастазов в ЛУ.

Теоретическая и практическая и значимость исследования

Практическая значимость работы заключается в сравнительной оценке возможностей разных видов радиологических исследований: ОФЭКТ-КТ, гамма-камеры, гамма-зонда для визуализации и определения топографии СЛУ, и молекулярно-генетического метода для верификации метастаза в СЛУ. Даны характеристики факторов, влияющих на эффективность применения данных методик. Кроме того, разработан метод верификации метастазов в регионарных лимфоузлах на основе определения уровня экспрессии комбинации генов KRT19 и CD45, что может стать дополнительным инструментом в морфологической диагностике рака молочной железы.

Положения, выносимые на защиту

1. Проведение ОФЭКТ-КТ позволяет не только визуализировать СЛУ, но и определить их топографию, количество, структуру и размеры.
2. Соотношение уровня экспрессии мРНК цитокератина-19 (*KRT19*) и пан-лейкоцитарного маркера (*CD45*) в ткани лимфоузла позволяет проводить дифференциальную диагностику метастатического и интактного лимфоузла.
3. Чувствительность и специфичность комбинированной модели генов (*KRT19+CD45*) статистически значимо выше по сравнению с индивидуальными маркерами и достигает 99,2%.

Внедрение результатов исследования в практику

Результаты диссертационной работы внедрены в клиническую практику ФГБУ «Российского научного центра рентгенорадиологии» Минздрава России.

Апробация работы

Основные положения диссертации доложены на научно-практической конференции ФГБУ «Российского научного центра рентгенорадиологии» Минздрава России 02 апреля 2018г.

Апробация работы состоялась 09 декабря 2019г. на совместном заседании научно-практической конференции и совета по апробациям кандидатских диссертаций ФГБУ «Российский научный центр рентгенорадиологии» Минздрава России. Работа рекомендована к защите по специальности: 14.01.12 - онкология.

Публикации

По теме диссертации опубликовано 6 печатных работ, все в российских рецензируемых научных журналах, рекомендованных ВАК при Министерстве образования и науки Российской Федерации.

Объем и структура диссертации

Диссертация изложена на 116 страницах машинописного текста и состоит из введения, 3 глав, обсуждения полученных результатов, заключения, выводов, практических рекомендаций и списка литературы. Библиографический указатель включает 172 ссылки (4 - отечественные и 168 - зарубежных). Диссертация иллюстрирована 29 таблицами и 15 рисунками.

СОДЕРЖАНИЕ РАБОТЫ

Материалы и методы исследования

В исследование были включены 152 больных раком молочной железы, у которых на дооперационном этапе по данным клинико-инструментальных методов обследования не были выявлены признаки метастатического поражения регионарных лимфоузлов. Средний возраст пациенток составил $52,4 \pm 27,5$ года (от 25 до 80 лет). Средний индекс массы тела у обследованных пациенток составлял $27,4 \pm 3,5$.

Наиболее частым объемом хирургического лечения была мастэктомия, которая выполнена в 122 случаях (80,4%), реже выполнялась квадрантэктомия (10,9%) и другие виды хирургического лечения (8,7%).

У пациенток, включенных в исследование, были изучены следующие клинико-морфологические характеристики заболевания:

1. Локализация первичной опухоли. В 75 из 152 случаев (49,3%) опухоль локализовалась в правой молочной железе, в 77 (50,7%) - в левой. Не было обнаружено закономерностей локализации опухоли в левой или правой молочной железе ($p=0,88$). В большинстве случаев (57,2%) опухоль локализовалась в верхненаружном квадранте, реже - в нижне-наружном (20,4%), внутренних квадрантах (15,8%) и центральном секторе (6,5%).

2. Размер первичной опухоли в среднем составлял $2,2 \pm 1,2$ см (T2). В целом у 65 пациентов (42,8%) размер опухоли колебался от 0,5 до 2 см, у 80 (52,6%) - от 2,1 до 5,0 см, у 7 (4,6%) - более 5 см. Пациенты, у которых наблюдалось прорастание опухоли кожи или передней грудной стенки (T4a) или отечно-инфильтративные формы (T4b), были исключены из

исследования. Также у 18 из 152 пациентов (11,8%) был отмечен мультицентрический рост опухоли.

3. Локо-регионарное распространение опухоли. Пациенты, у которых на предоперационном этапе наблюдались признаки метастатического поражения регионарных лимфатических узлов или наличие метастазов, подтвержденных результатами цитологического исследования, были исключены. Всем остальным пациентам выполнялась лимфаденэктомия в стандартном объеме вне зависимости от результатов биопсии СЛУ. Согласно результатам морфологического исследования, метастазы в подмышечных лимфоузлах отсутствовали у 86 (56,6%) пациентов. Метастатическое поражение регионарных лимфоузлов обнаружено у 66 (43,4%) женщин. От одного до трех метастатических лимфоузлов встретились у 36 (23,7%), от четырех до девяти - у 26 (17,1%) и более девяти - у 4 (2,6%) больных.

В таблицах 1, 2 представлено распределение пациентов в зависимости от количества метастатических лимфоузлов и количества удаленных лимфоузлов

Таблица 1.

Распределение пациентов в зависимости от количества метастатических лимфоузлов

Количество метастатических лимфоузлов	Количество пациентов, чел. (%)
0	86 (56,6)
1	16 (10,5)
2	11 (7,2)
3	9 (5,9)
4	7 (4,6)
6	5 (3,3)
7	9 (5,9)
8	5 (3,3)
11	2 (1,3)
18	2 (1,3)

Так как распределение количества метастатических лимфоузлов в исследуемой группе не было нормальным (критерий Шапиро-Уилка, $p < 0.001$), описание наиболее характерных проводилось с использованием непараметрической статистики (медиана; 25-й и 75-й процентиля).

Таким образом, в исследуемой группе больных с регионарным метастатическим распространением медиана количества пораженных лимфоузлов составляла 2,5, а 25 и 75 процентиля соответствовали 1 и 7 метастатическим лимфоузлам. Из данного исследования намеренно были исключены образцы N0 с целью обеспечить адекватность результатов именно при наличии метастатического поражения, т.к. именно в этом случае важно оценить адекватность объема лимфаденэктомии.

Таблица 2.

Распределение пациентов в зависимости от количества удаленных лимфоузлов

Количество удаленных лимфоузлов	Количество пациентов, чел. (%)
8-10	57 (37,7)
11-12	31 (20,1)
13-14	19 (12,3)
15-16	15 (9,6)
17-18	11 (7,9)
19-20	15 (9,6)
21-22	4 (2,6)

Медиана количества удаленных лимфоузлов равна 12, 25 перцентиль соответствует 9, а 75 перцентиль - 15 удаленным лимфоузлам. Медиана соотношения количества удаленных к количеству метастатических лимфоузлов равна 3, 25-й и 75-й перцентили 1,85 и 9, соответственно.

В зависимости от сочетания размера опухоли и объема метастатического распространения пациенты в исследовании были распределены в следующие группы в зависимости от стадии заболевания (таблица 3).

Таблица 3.

Распределение пациентов в зависимости от стадии заболевания

Стадия заболевания	Количество пациентов, чел. (%)
I	45 (29,6)
IIa	51 (33,6)
IIb	23 (15,1)
IIIa	29 (19,0)
IIIb	4 (2,6)

По результатам морфологического исследования наиболее распространенным гистологическим типом был инфильтративный протоковый рак (58,6%), реже наблюдались инфильтративный дольковый рак (19%), смешанный тип (18,4%), микропапиллярная аденокарцинома (2,6%) и слизистая аденокарцинома (1,3%).

При анализе дифференцировки наиболее часто опухоли были представлены второй степенью злокачественности (GII) - 73 из 152 человек (48%). В таблице 4 представлено количество пациентов в зависимости от степени злокачественности опухоли.

Таблица 4. Распределение пациентов в зависимости от степени злокачественности опухоли

Степень злокачественности	Количество пациентов, чел. (%)
G1	43 (28,3)
G2	73 (48,0)
G3	36 (23,7)

Полученные результаты иммуногистохимической оценки свидетельствуют о следующем фенотипическом составе обследуемой группы (таблица 5).

Таблица 5.

Распределение пациентов в зависимости от фенотипа опухоли

Фенотип опухоли	Количество пациентов, чел. (%)
Трижды негативный	13 (8,7)
Люминальный А	33 (21,7)
Люминальный В (<i>HER2/neu</i> +/-)	89 (58,4)
<i>HER2/neu</i> -позитивный	17 (11,2)

Принимая во внимание все исследованные клиничко-морфологические характеристики, можно сделать вывод, что в целом по совокупности признаков обследованные пациенты или сбалансированы по ряду признаков (возраст, локализация опухоли), или отражают закономерности распределения. Анализ объема лимфодиссекции продемонстрировал адекватность требованиям радикального удаления опухоли, что дает исследователю моральное право или отказаться от ЛАЭ в случае негативного результата биопсии СЛУ или выполнять ее при наличии показаний, будучи уверенным в ее адекватности.

Инструментальные методы обследования

Стандартный минимальный объем предоперационного обследования включал клинический осмотр, маммографическое исследование обеих молочных желез в прямой и косой проекциях, ультразвуковое исследование зон регионарного метастазирования (лимфатические узлы подмышечной, надключичной и подключичной областей) и брюшной полости, рентгенологическое исследование органов грудной клетки, а также комплекс дополнительных методов исследования (КТ и МРТ органов брюшной полости, грудной клетки и регионарных лимфоузлов, остеосцинтиграфия и т.д.) по показаниям. Рентгенологическое исследование проводили на маммографической установке "MAMMODIAGNOST US" фирмы "Philips". Ультразвуковое исследование на аппаратах «SONOLINE Elegra» (SIEMENS) с использованием линейного мультислотного датчика 5-13 МГц и «Vivid 4» (GE) с использованием линейного мультислотного датчика 7,5-10 МГц. КТ исследования проводились на томографе GE Optima CT660, МРТ - на сканере TOSHIBA Excelart Vantage Atlas-Z 1.5T.

Лимфосцинтиграфия была выполнена с использованием радиофармпрепарата (РФП) ^{99m}Tc -Технефит согласно научному протоколу, утвержденному в ФГБУ РНЦРР Минздрава России «Исследование возможностей расширения сферы применения серийно производимых радиофармпрепаратов и наборов для их приготовления путем использования альтернативных путей введения в организм человека».

Методика исследования.

Приготовление радиофармпрепарата ^{99m}Tc -Технефит осуществлялось согласно инструкции завода изготовителя. Для получения частиц нужного размера (~ 100 нм) приготовленный раствор дополнительно пропускали через специальные стерильные фильтры Millex.

Далее периареолярно в 4 точки на расстоянии 1,5-2 см от соска строго внутривожно вводилось по 0,25 мл раствора каждого РФП активностью 0,4 мКи.

Через 20 минут, а также через 1,5 часа и 3 часа после введения РФП выполнялась серия статических снимков на цифровой гамма-камере NUCLINE DH-V SPIRIT.

На втором этапе проводилась однофотонная эмиссионная компьютерная томография, совмещенная с мультиспиральной компьютерной томографией (ОФЭКТ-КТ), позволяющая получать послойную картину распределения радиоиндикатора в органе с последующей реконструкцией его трехмерного изображения.

Все ОФЭКТ-КТ исследования выполнялись на комбинированной системе PHILIPS PRECEDENCE. Параметры ОФЭКТ – коллиматор средних энергий, матрица 128x128, 32 проекции по 40 секунд на каждую, параметры МСКТ – коллимация 16x0,75, питч 0,9, толщина среза не более 2 мм, напряжение рентгеновской трубки 120 кВ (взрослые), 140 кВ (взрослые с избыточной массой тела).

На последнем этапе осуществлялась интраоперационная радиометрия с целью поиска СЛУ. Интраоперационный поиск сигнальных лимфатических узлов проводился с использованием портативного гамма-детектора Neo2000 («NeoProbe» США).

Полимеразная цепная реакция в реальном времени (РВ-ПЦР) как основной метод исследования

Для количественной оценки содержания мРНК в образце использовали метод ПЦР в реальном времени (РВ-ПЦР), принципиальной особенностью которой является возможность детекции накопления продуктов амплификации непосредственно во время ее проведения. Известно, что кинетика накопления ампликонов непосредственно зависит от числа копий исследуемой матрицы и это позволяет проводить количественные измерения ДНК и РНК интересующих генов. В частности, флуорофоры для мечения нуклеотидов действуют по следующему принципу: специфическая последовательность нуклеотидного зонда, комплементарная фрагменту матричной цепи ДНК между прямым и обратным праймерами, на своем переднем и заднем отрезках содержит флуорофор и его гаситель до определенного момента ингибирующий свечение. На этапе гибридизации зонд комплементарно связывается с нитью матрицы ДНК, с которой одновременно транскрибируется дочерняя нить. В основе активации флуоресценции лежит 5'-3' экзонуклеазная активность полимеразы, которая при

построении дочерней цепи понуклеотидно фрагментирует зонд. При этом флуорофор высвобождается из-под давления гасителя и активируется.

Методика пробоподготовки и РВ-ПЦР в настоящем исследовании

Процедура от момента получения образца ткани до получения результатов РВ-ПЦР состояла из трех этапов: выделение мРНК из образца ткани, проведение обратной транскрипции и собственно ПЦР.

На этапе выделения РНК использовались коммерческие наборы колонок RNeasy производства Qiagen USA. Обработка исследуемого материала проводилась в соответствии с протоколом компании-производителя. Объем конечного раствора составлял 60 мкл со средней концентрацией РНК в нем 35-40 мкг/мл.

После получения РНК немедленно проводился этап обратной транскрипции. Реакцию ставили, используя наборы НПО «ДНК Технология», согласно инструкции производителя. Для увеличения объемов образцов после обратной транскрипции кДНК разводили в 10 раз в ТЕ-буфере.

ПЦР исследования были выполнены наборами для ПЦР анализа в реальном времени фирмы ООО «ДНК Технология» (Россия) с использованием панели, позволяющей оценить уровень экспрессии следующих генов: *KRT19*, *MGB1*, *CTSL2*, *BCL2*, *MYC*, *BIRC5*, *CCND1*, *NDRG1*, *CD68*, *Ki67*, *TERT*, *Her2*, *PTEN*, *BAG1*, *PGR*, *CCNB1*, *ESR1*, *GRB7*, *MMP11*, *STK15*, *MYBL2*, *p16INK4a*, *EGFR*, *CD45*.

Контроль отсутствия реакции на геномной ДНК ставили с образцами, не прошедшими реакцию обратной транскрипции, которые разводили в ТЕ-буфере в конечной концентрации эквивалентной конечной концентрации кДНК. ДНК-зонды, использовавшиеся для детекции продуктов амплификации исследуемых и нормировочных генов, были помечены FAM. Реакции амплификации генов ставили в разных пробирках в двух повторах. Оптимальную температуру отжига праймеров и зондов подбирали экспериментально с использованием режима «градиент температур», для всех тест-систем температура была унифицирована и составила 64°C. Амплификацию осуществляли в режиме “реального времени” в объеме 35 мкл по следующей программе: 1 цикл - 80°C 30 сек, 94°C 1 мин; 50 циклов - 94°C 10 сек, 64°C 20 сек, использовали приборы “ДТ-322” и “ДТ-964” производства фирмы ЗАО “НПФ ДНК-Технология”. Измерение уровня флуоресценции проводили на каждом цикле при температуре 64°C.

Уровень экспрессии мРНК измеряли в относительных единицах, определяемых методом сравнения индикаторных циклов (Cp) согласно принципам, предложенным Vad, используя несколько формул:

$$[C_i] = 2^{C_{pi} - C_{pi \min}} \text{ (формула 1),}$$

где C_i – уровень экспрессии гена без учета количества материала,

C_{pi} - значение индикаторного цикла в исследуемом образце,

$C_{pi \min}$ - значение индикаторного цикла в образце с максимальным уровнем экспрессии,

2 – эффективность амплификации.

$$NF_{HKG1} = 2^{C_{p \ hkg1} - C_{p \ hkg1 \min}} \text{ (формула 2)}$$

NF_{HKG1} - нормировочный фактор для одного нормировочного гена/HouseKeeping Gene,

$C_{p \ hkg1}$ - значение индикаторного цикла в нормировочном образце 1,

$C_{p \ hkg1 \min}$ - значение индикаторного цикла в образце с максимальным уровнем экспрессии нормировочного гена 1,

2 – эффективность амплификации.

$$NF = \sqrt[n]{NF_{hkg1} \times NF_{hkg2} \times \dots \times NF_{hkg n}} \text{ (формула 3)}$$

NF - нормировочный фактор с учетом всех нормировочных генов, рассчитывается как среднее геометрическое,

NF_{HKG1} - нормировочный фактор для одного нормировочного гена,

n – число нормировочных генов, в нашем случае $n=5$.

$$[C_{NF}] = [C_i] / NF \text{ (формула 4),}$$

где C_{NF} – уровень экспрессии гена с учетом нормировочного фактора,

где C_i – уровень экспрессии гена без учета количества материала,

NF - нормировочный фактор с учетом всех нормировочных генов.

$$\text{Уровень экспрессии} = [C_{NF}] / [C_{NF \min}] \text{ (формула 5),}$$

где C_{NF} – уровень экспрессии гена с учетом нормировочного фактора,

$C_{NF \min}$ – значение в образце с минимальным уровнем экспрессии.

В качестве референсного использовался ген HPRT (Гипоксантин-гуанин фосфорибозилтрансфераза).

Статистические методы анализа

Статистическую обработку результатов исследования проводили с использованием методов параметрического и непараметрического анализа. Исследованные количественные показатели представляли в виде $Me (L-H)$, где Me – медиана, L – нижний квартиль, H – верхний квартиль. Для сопоставления двух групп по количественным признакам использован U-критерий Манна-Уитни, для попарного сравнения большего количества групп использовался критерий Ньюмена-Кейлса. В случае нормального распределения исследуемого признака использовались параметрические методы статистического анализа, в частности, критерий Стьюдента. Результаты представлены в виде $M \pm SD$ (среднее значение \pm стандартное отклонение). Различие

групп полагали статистически значимым при $P < 0,05$. Обработку полученных результатов проводили с использованием программы StatSoft Statistica 7.0.

В качестве сравнительных критериев бинарной оценки диагностических методов для выражения соотношения общего числа правильных положительных классификаций к общему числу положительных результатов использовались значения чувствительности и специфичности, а также сравнение площадей под ROC-кривой (receiver operating characteristic - рабочая характеристика приёмника).

РЕЗУЛЬТАТЫ ИССЛЕДОВАНИЯ

Результаты диагностики метастазов в сигнальные лимфоузлы у больных раком молочной железы

Результаты визуализации СЛУ

С целью сравнения диагностических возможностей различных методов и их удобства для рутинного клинического использования всем 152 пациентам, включенным в исследование, выполнялся поиск СЛУ (как на предоперационном этапе, так и интраоперационно) с использованием нескольких различных методик. На предоперационном этапе поиск СЛУ выполнялся с использованием обзорной сцинтиграфии в передней и переднебоковой проекции и ОФЭКТ-КТ. Интраоперационно визуализация СЛУ проводилась с использованием гамма-детектора Neo2000 («NeoProbe» США). Пациенты были сбалансированы по возрасту, индексу массы тела, размеру и локализации первичной опухоли.

Определение сигнального лимфоузла с использованием планарной сцинтиграфии и ОФЭКТ-КТ

Всем пациенткам была выполнена лимфосцинтиграфия по указанной выше методике.

На планарных статических сцинтиграммах в передней, задней и боковой проекциях, выполненных через 20 минут после внутрикожного введения РФП, у всех пациенток определялось накопление радиометки в месте инъекции. У 126 (83%) женщин визуализировалось накопление радиоиндикатора также в аксиллярных лимфатических узлах на стороне пораженной молочной железы в виде одного или нескольких очагов гиперфиксации.

У 26 (17%) женщин на сцинтиграммах, выполненных через 20 минут после внутрикожной инъекции, накопления РФП в проекции регионарных лимфатических узлов не определялось. При выполнении дополнительных планарных снимков через 1,5 и через 3 часа после инъекции у данной группы женщин нам также не удалось получить визуализацию достоверного накопления радиометки в проекции зон регионарного метастазирования. Однако, при выполнении ОФЭКТ-КТ у 25 женщин из 26 были выявлены СЛУ. Скорее всего это связано с небольшими размерами СЛУ или экранированием гамма-излучения избыточной подкожно-жировой клетчаткой.

Анализ представленных данных показал тенденцию к более высокому ИМТ в группе пациентов, у которых при планарной сцинтиграфии СЛУ не определялись (26 пациенток) - 32,2 (30,1-34,1), по сравнению с 29,3 (28,1-32) в группе, где определялись СЛУ (126 пациенток). Возможно, еще одной причиной отсутствия визуализации СЛУ явились малые размеры СЛУ по отношению к толщине подкожно жировой клетчатки. Другие клиничко-морфологические признаки (возраст, локализация и размер опухоли, индекс массы тела, результаты гистологического и иммуногистохимического исследований) не оказывали существенного влияния на наличие либо отсутствие визуализации регионарных лимфатических узлов на планарных сцинтиграммах у пациенток двух групп.

После выполнения ОФЭКТ-КТ без внутривенного контрастирования у 151 женщин из 152 отмечено накопление радиоиндикатора в лимфатических узлах. При этом на планарных сцинтиграммах у 96 пациенток (77,8%) выявлялся лишь единичный очаг накопления радиоиндикатора в аксиллярной зоне, что не позволяло однозначно высказаться о количестве лимфатических узлов, накопивших радиофармпрепарат.

Послойный анализ гибридных изображений в аксиальной, фронтальной и сагиттальной проекциях дал возможность визуализации всех регионарных лимфатических узлов, накопивших РФП, а также позволил установить их точную локализацию, размеры и структуру.

У 125 (82%) пациенток отмечалось накопление радиометки в аксиллярных лимфатических узлах медиальной группы, в остальных случаях, помимо этого, отмечалось накопление радиоиндикатора в аксиллярных лимфатических узлах центральной группы. При сравнительном анализе локализации опухолевого узла и накоплении радиоиндикатора в группах аксиллярных лимфатических узлов были получены следующие данные. Так, у женщин с накоплением РФП только в медиальной группе аксиллярных лимфатических узлов опухолевый узел в 62,4% случаев (78 человек) локализовался в верхне-наружном квадранте молочной железы, в 20,8% (26 человек) - в нижне-наружном квадранте, в 4,8% (6 человек) - в верхне-внутреннем квадранте, в 4,8% (6 человек) - в нижне-внутреннем квадранте, в 7,2% (9 человек) - в центральном секторе. У 27 женщин (18%) с накоплением РФП как в медиальной, так и в центральной группе аксиллярных лимфатических узлов опухолевый узел в 33,3% случаев (9 человек) локализовался в верхне-наружном квадранте молочной железы, в 18,5% (5 человек) - в нижне-наружном квадранте, в 22,2% (6 человек) - в верхне-внутреннем квадранте, в 22,2% (6 человек) - в нижне-внутреннем квадранте, у 1 человека - в центральном секторе. Таким образом, вопреки существующему мнению, что чаще всего при опухолях медиальной локализации СЛУ являются парастернальные или внутригрудные лимфоузлы, нами не было выявлено взаимосвязи расположения опухолевого узла с визуализацией определенной группы лимфатических узлов.

Фиксации РФП в проекции парастернальных либо подключичных лимфатических узлов не было выявлено ни у одной пациентки, равно как и блока лимфатического оттока или признаков патологического коллатерального лимфатического оттока на исследуемом уровне. Во всех случаях лимфатические узлы имели четкие и ровные контуры, сохраняли свою зональную дифференцировку.

Таким образом, стандартная планарная лимфосцинтиграфия позволила определить сторожевые лимфатические узлы у 83% пациентов. При этом не удалось однозначно высказаться как о количестве узлов, накопивших РФП, так и о их топографии. Дополнительно выполненное ОФЭКТ-КТ позволило четко визуализировать сторожевые лимфатические узлы у 151 (99%) пациентки, определить их количество, точную локализацию, структуру и размеры, а также оценить наличие патологического перетока или блока лимфатического оттока на исследуемом уровне.

Определение сигнального лимфоузла с использованием гамма-детектора

Для визуализации и интраоперационного поиска СЛУ использовался гамма-детектор. Исследование было проведено всем 152 пациентам. После введения РФП интраоперационно проводилось определение активности его накопления в регионарных СЛУ. Накопление РФП в "сигнальном" лимфоузле было обнаружено у 133 из 152 (87,5%) женщин. При анализе результатов определения СЛУ с использованием гамма-детектора, также как и при планарной сцинтиграфии (хотя и в меньшей степени), было установлено влияние индекса массы тела на результаты исследования. Среднее значение ИМТ у пациенток с отрицательными результатами выявления СЛУ (32,1; 30,1-33,8) было более значимым по сравнению с ИМТ у пациенток с положительными результатами определения СЛУ (29,5; 26,1-32).

Характерным признаком наличия по данным гамма-детектора негативных СЛУ стала локализация опухоли. В 78,9% наблюдений (15 из 19 пациентов) первичная опухоль локализовалась во внутренних квадрантах молочной железы.

Влияние других клинико-морфологических признаков на результаты исследования оказалось статистически незначимым ($p > 0,05$). Таким образом, чувствительность гамма-детектора составила 87,5%. Отмечена тенденция к более высокому ИМТ в группе пациентов с отрицательным результатом исследования, в меньшей степени на результатах сказывалась локализация первичной опухоли.

Максимальные показатели чувствительности и специфичности в исследовании СЛУ продемонстрировало ОФЭКТ-КТ (чувствительность – 99,34%). Метод позволил четко визуализировать сторожевые лимфатические узлы практически у всех пациенток, определить их количество, точную локализацию, структуру и размеры, а также оценить наличие патологического перетока либо блока лимфатического оттока на исследуемом уровне. Анализ

данных скintiграфического исследования показал, что существенное влияние на выявляемость (83%) на планарных скintiграммах регионарных лимфатических узлов оказывает ИМТ. Чувствительность гамма-детектора для интраоперационного поиска СЛУ составила 87,5%. Факторами, влияющими на результативность интраоперационного исследования, были также индекс массы тела (иначе повтор) и, в меньшей степени, малые размеры СЛУ, тотальное поражение лимфоузла и локализация первичной опухоли.

Анализ уровня экспрессии маркеров опухоли в определении метастазов в сигнальном лимфатическом узле

Сравнительный анализ уровня экспрессии генов в зависимости от количества материала, взятого в исследование

Для оценки чувствительности и специфичности метода, основанного на определении среднего уровня экспрессии генов в лимфоузлах, важно понять, насколько количество опухолевых клеток, попавших в анализ, влияет на результат. С этой целью мы исследовали изменение значений экспрессии генов в зависимости от количества срезов ткани лимфоузла с метастазом, взятым в анализ (один срез толщиной 10 мкм содержал метастаз площадью около 9 мм²). В исследование было взято от 1 до пяти срезов. Диаграмма рассеяния (рисунок 1) демонстрирует положительную корреляцию между уровнем экспрессии гена и количеством материала, взятого в исследование (значение коэффициента корреляции для всех генов превышает 0,7).

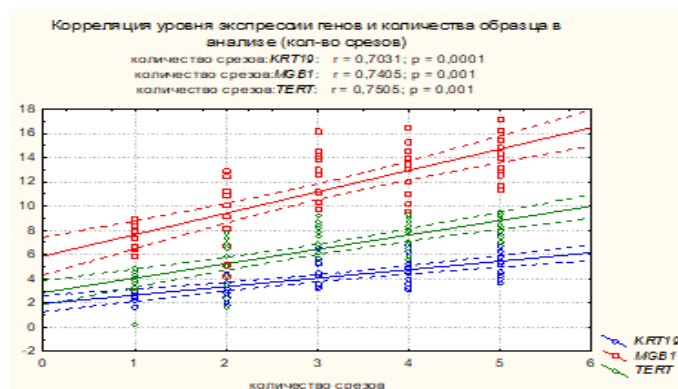


Рисунок 1. Зависимость уровня экспрессии генов от количества материала, взятого в анализ

Таким образом, метод демонстрирует прямо-пропорциональную зависимость уровня экспрессии генов от объема взятого в анализ материала. Однако не исключено, что объем материала может быть не единственным фактором, влияющим на уровень экспрессии гена. Не исключено, что уровень экспрессии также может зависеть от молекулярно-биологических особенностей метастаза или самой опухоли.

Сравнительный анализ уровней экспрессии генов в ткани метастатического и интактного лимфоузла

В первую очередь мы исследовали уровни экспрессии трех цитокератинов 20, 19, 5, которые по литературным данным (Elkin E.V. et al., 2005) являются наиболее информативными показателями для выявления метастазов рака в лимфатические узлы, в ткани опухоли и ткани метастатических и неметастатических лимфоузлов. Всего было исследовано 130 образцов ткани опухоли. Тесты, определяющие цитокератин 5 и цитокератин 20, выявили образцы с нулевыми уровнями экспрессии (61 из 130 и 17 из 130 образцов опухоли соответственно). Тест, определяющий уровень экспрессии цитокератина 19 (KRT-19), практически не имел нулевых значений. Эти результаты позволили сделать вывод, что наиболее перспективным тестом определения метастазов рака молочной железы в лимфатические узлы является уровень мРНК гена цитокератина 19.

Далее мы проанализировали чувствительность и специфичность при определении метастазов рака в лимфатические узлы при использовании только маркера – «уровень экспрессии мРНК гена цитокератина 19». Результаты анализа уровня экспрессии цитокератина в метастатических и неметастатических лимфоузлах представлены в таблице 6.

Таблица 6.

Уровень экспрессии мРНК цитокератина 19 в метастатических и неметастатических лимфоузлах. T-tests Стьюдента.

Ген	Количество Уровень экспрессии в Л/У N0	Уровень экспрессии Уровень экспрессии в Л/У N+	P	Кол-во образцов в Л/У N0	Кол-во образцов в Л/У N+
	ЛУ без метастазов	ЛУ с метастазами		ЛУ без метастазов	ЛУ с метастазами
<i>KRT19</i>	0,8	622,1	0,0003	40	90

Как видно из приведенных в таблице 6 результатов, отличия уровня экспрессии высоко достоверны, однако анализ количества образцов с «0» уровнем экспрессии показывает, что условно «ложно-отрицательные» значения наблюдались для 4-х образцов лимфоузлов, в которых морфологически были обнаружены метастазы. В таблице 7 приведены результаты дискриминантного анализа классификации метастатических и неметастатических лимфоузлов только на основании уровня экспрессии мРНК *KRT19*.

Приведенные данные показывают, что уровень экспрессии цитокератина 19 может быть эффективным маркером наличия метастазов рака в лимфоузлах. При этом отсутствие метастазов

в 100% случаев характеризуется низким уровнем экспрессии или ее отсутствием (т. е. специфичность теста составляет 100%).

Таблица 7.

Дискриминантный анализ метастатических и неметастатических лимфоузлов на основании уровня экспрессии мРНК цитокератина 19.

Группа	Правильная классификация, %	ЛУ с низким уровнем экспрессии	ЛУ с высоким уровнем экспрессии
Без метастазов	100	40	0
С метастазами	95,6	4	86
Всего	96,9	44	86

Достоверность положительного ответа составляет 95,6%, т. е. в 4,4% случаев уровень экспрессии цитокератина 19 может оставаться низким при наличии метастазов в лимфоузле. Очевидно, что это связано с методологическими особенностями проводимых исследований. Поэтому мы решили исследовать уровень экспрессии генов в тканях лимфоузлов, используемых в тестах для анализа фенотипов рака молочной железы, с точки зрения возможности применения их для оптимизации диагностической панели, определяющей метастатические лимфоузлы. Уровень экспрессии этих генов в лимфоузлах ранее не изучался. Всего было исследовано 40 неметастатических и 90 метастатических лимфоузлов.

Сравнение логарифмов средних уровней экспрессии (таблица 8) показывает, что наравне с цитокератином 19 (KRT19) уровень экспрессии большого количества генов (кроме двух генов *TERT* и *PTEN*) имеет достоверные отличия в метастатических и неметастатических лимфоузлах. Это позволяет провести дифференциальную диагностику наличия или отсутствия метастазов в лимфоузлы с включением одного или группы этих генов в диагностическую панель.

С этой точки зрения интерес представляет ген маммаглобина, т. к. он часто используется как тканеспецифический маркер РМЖ. Если добавить в диагностическую панель дополнительно к цитокератину 19 маркер маммаглобин, то диагностическая информативность такой панели увеличится с 96% (только для одного цитокератина 19) до почти 98% - для комбинации маммаглобин - цитокератин 19 (таблица 9).

Интересно также отметить, что уровень экспрессии маммаглобина обнаружен во всех исследованных неметастатических лимфоузлах, за исключением 2-х, хотя он и экспрессируется на достоверно меньшем уровне по сравнению с уровнем в метастатических лимфоузлах.

Для определения наличия метастазов в лимфоузлы мы также попробовали включить в диагностический набор и комплекс генов, используемых для фенотипирования рака молочной железы при иммуногистохимическом исследовании.

Добавление в диагностическую панель другого тканеспецифического маркера *-HER2/neu* (его уровень экспрессии также достоверно отличается в группах лимфоузлов с и без метастазов) не изменяет диагностической информативности панели.

Таблица 8.

Сравнение средних логарифмов уровней экспрессии комплекса генов в метастатических (ГР2) и не метастатических (ГР1) лимфоузлах.

ГЕН	Среднее ГР1	Среднее ГР2	p
<i>MGB1_ln</i>	4,344691	9,766959	0,000000
<i>CTSL2_ln</i>	2,499181	3,811061	0,000000
<i>BCL2_ln</i>	4,850297	3,970246	0,001183
<i>MYC_ln</i>	3,453028	2,736151	0,001013
<i>BIRC5_ln</i>	2,747993	3,873670	0,000000
<i>CCND1_ln</i>	1,226582	2,960652	0,000000
<i>NDRG1_ln</i>	8,655194	7,345321	0,047990
<i>CD68_ln</i>	2,511792	1,996278	0,000051
<i>Ki67_ln</i>	3,846967	5,063365	0,000000
<i>TERT_ln</i>	3,975694	3,523484	0,119399
<i>Her2_ln</i>	2,244930	4,697732	0,000000
<i>PTEN_ln</i>	6,814731	6,966982	0,463531
<i>BAG1_ln</i>	0,844773	1,541871	0,000324
<i>PGR_ln</i>	6,112692	7,826877	0,000073
<i>CCNB1_ln</i>	1,505285	2,618551	0,000000
<i>ESR1_ln</i>	3,124939	5,516150	0,000000
<i>GRB7_ln</i>	3,014548	7,654381	0,000000
<i>MMP11_ln</i>	3,295626	5,743306	0,000000
<i>STK15_ln</i>	1,410880	3,053791	0,000000
<i>MYBL2_ln</i>	2,922862	1,971683	0,000000
<i>p16INK4a_ln</i>	3,099523	3,753791	0,000483
<i>EGFR_ln</i>	4,488579	3,631529	0,000292
<i>KRT19_ln</i>	0,092708	5,352101	0,000000
<i>CD45_ln</i>	5,974068	5,167107	0,010504

Таблица 9.

Дискриминантный анализ метастатических и неметастатических лимфоузлов на основании уровня экспрессии двух маркеров: маммаглобина и цитокератина 19

Группа	Правильная классификация, %	ЛУ с низким уровнем экспрессии	ЛУ с высоким уровнем экспрессии
Без метастазов	100	32	0
С метастазами	97,3	2	71
Всего	97,9	34	71

Результаты дискриминантного анализа при включении в диагностический набор *Ki67*, *HER2/neu*, *ESR1*, *PGR* приведены в таблице 10.

Представленные в таблице 10 результаты показывают, что и такой набор генов может с неплохой достоверностью определять наличие метастазов в лимфоузлах.

Таблица 10.

Дискриминантный анализ метастатических и неметастатических лимфоузлов на основании уровня экспрессии маркеров: *Ki67*, *HER2/neu*, *ESR1*, *PGR*

Группа	Правильная классификация, %	ЛУ с низким уровнем экспрессии Л/У N0	ЛУ с высоким уровнем экспрессии Л/У N+
Л/У N0.	87,5	35	5
Л/У N+.	88,5	9	69
Всего	88,1	44	74

При этом исключение из диагностической панели уровней экспрессии эстрогена и прогестерона практически не влияет на эффективность классификации, а два гена - *Ki67*, *HER2/neu* могут обеспечить правильную классификацию в 88%. Этот результат может иметь практическое значение, т.к. диагностические наборы для исследования уровня экспрессии этих генов методом ИГХ являются стандартом для морфологических лабораторий онкологических клиник, и, возможно, метод иммуногистохимической верификации метастазов может быть включен в исследование наравне с определением гена цитокератина 19.

Интерес могут представлять не только гены, имеющие максимальные отличия средних, но и гены, имеющие разнонаправленные изменения (уменьшение в группе метастатических ЛУ, в отличие от цитокератина 19, уровень которого увеличивается). Это гены *p16INK4a*, *CD68* и *CD45*. Мы провели анализ изменения диагностической информативности при попеременном включении этих генов в диагностическую пару с цитокератином 19. Наилучшие результаты получены при включении показателей уровня экспрессии гена *CD45*. Результаты дискриминантного анализа для этого варианта приведены в таблице 11.

Таблица 11.

Дискриминантный анализ метастатических и неметастатических лимфоузлов на основании уровня экспрессии мРНК цитокреатина19 и CD45

Группа	Правильная классификация, %	ЛУ с низким уровнем экспрессии	ЛУ с высоким уровнем экспрессии
Без метастазов (Л/У N0)	100	40	0
ЛУ с метастазами (Л/У N+)	98,5	1	89
Всего	99,2	41	89

Таким образом, полученная модель классификации имеет 100% специфичность и чувствительность 98,5% при общей информативности 99,2%. Эти цифры близки к лучшим показателям, описанным в литературе.

ВЫВОДЫ

1. Чувствительность ОФЭКТ-КТ в отношении визуализации СЛУ (99,3%) выше по сравнению с гамма-камерой (83%) и гамма-зондом (87,5%). Дополнительное выполнение ОФЭКТ-КТ позволяет четко визуализировать сторожевые лимфатические узлы.

2. Уровень экспрессии большого числа ткане- и опухолеспецифических маркеров (*KRT19*, *MGB1*, *CTSL2*, *BCL2*, *MYC*, *BIRC5*, *CCND1*, *NDRG1*, *CD68*, *Ki67*, *Her2*, *BAG1*, *PGR*, *CCNB1*, *ESR1*, *GRB7*, *MMP11*, *STK15*, *MYBL2*, *p16INK4a*, *EGFR*, *CD45*) статистически значимо различался в метастатических и неметастатических лимфоузлах ($p < 0,05$).

3. Диагностические модели, основанные на экспрессии ткане- и опухолеспецифических маркеров (*KRT19*; *KRT19+MGB*; *Ki67+HER2/neu*; *KRT19+CD45*), показали высокую чувствительность (95,6%; 97,2%; 88,5%; 98,5% соответственно) и специфичность (100%; 100%; 87,5%; 100% соответственно) в отношении дифференциальной диагностики метастатических и неметастатических лимфоузлов.

4. Комбинация генов *KRT19* и *CD45* по своей чувствительности (98,5%) и специфичности (100%) является оптимальной диагностической моделью для верификации метастазов в СЛУ (общая информативность составила 99,2%), что позволяет рекомендовать ее использование в клинической практике для диагностики метастазов как в СЛУ, так и в регионарных лимфоузлах.

ПРАКТИЧЕСКИЕ РЕКОМЕНДАЦИИ

1. При отсутствии визуализации СЛУ на планарных сцинтиграммах рекомендуется использовать высокочувствительный метод определения СЛУ – ОФЭКТ-КТ.

2. Для определения метастатического поражения СЛУ в качестве дополнительного метода рекомендуется использование молекулярно-генетического теста, основанного на определении уровня экспрессии маркера *KRT19* в комбинации с *CD45*.

СПИСОК РАБОТ, ОПУБЛИКОВАННЫХ ПО ТЕМЕ ДИССЕРТАЦИИ:

1. Тащян, А.А. Оценка экспрессии цитокератина 19 на уровне мРНК в лимфатических узлах как диагностического маркера метастазов / Рожкова Н.И., Боженко В.К., Плошница А.И., Тащян А.А., Кудинова Б.А., Мазо М.Л. // Бюллетень экспериментальной биологии и медицины. – 2008.- № 1.- С.97-100
2. Тащян, А.А. Возможности оценки экспрессии маммаглобина при различной патологии молочной железы. Литературный обзор / Боженко В.К., Васкевич Е.Ф., Кудинова Е.А., Чазова Н.Л., Берщанская А.М., Мельникова Н.В., Тащян А.А., Слонов А.В. // Вестник РНЦРР Минздрава России. - 2010. - Т. 10. - № 1. http://vestnik.rncrr.ru/vestnik/v10/papers/bozhe_v10.htm.
3. Тащян, А.А. Анализ экспрессии цитокератина-19 в лимфатических узлах для верификации метастазов рака молочной железы / Троценко И.Д., Тащян А.А., Запиров Г.М., Широких И.М., Кудинова Е.А., Боженко В.К., Солодкий В.А. // Вестник РНЦРР Минздрава России. - 2014. – Т. 14. - № 4. http://vestnik.rncrr.ru/vestnik/v14/papers/bozhenko_v14.htm.
4. Тащян, А.А. Методы диагностики и стадирования регионарного распространения рака молочной железы / Тащян А.А., Троценко И.Д., Кудинова Е.А., Запиров М.М., Захаренко М.В. // Вестник РНЦРР Минздрава России. - 2015. - Т. 15. - № 4. http://vestnik-rncrr.ru/vestnik/v15/papers/tyashan_aa_v15.htm.
5. Тащян, А.А. Морфологические и молекулярно-генетические методы диагностики метастазов в сигнальном лимфоузле при раке молочной железы / Тащян А.А., Троценко И.Д., Кудинова Е.А., Запиров М.М., Захаренко М.В. // Вестник РНЦРР Минздрава России. - 2015. – Т. 15. - № 4. http://vestnik-rncrr.ru/vestnik/v15/papers/tyashan_aa_v15.htm.
6. Тащян, А.А. Комплексное лучевое обследование после реконструктивно-пластических операций у больных раком молочной железы / Шерстнева Т.В., Тащян А.А., Авилов О.Н., Меских Е.В. // Вестник РНЦРР Минздрава России. - 2016. - Т. 16. - № 3.

СПИСОК СОКРАЩЕНИЙ

ИМТ – индекс массы тела;

кДНК – комплементарная ДНК;

ЛАЭ – лимфаденэктомия;

МкМ — микрометастазы;

мРНК — матричная РНК;

МРТ — магнитно-резонансная томография;

ПЭТ – позитронная эмиссионная томография;

РВ-ПЦР – полимеразная цепная реакция в реальном времени;

СЛУ — сигнальный лимфоузел;

УЗИ — ультразвуковое исследование;

ТЕ-буфер – буферный раствор трис аминметана и четырехосновной карбоновой кислоты.