

**Федеральное государственное бюджетное учреждение
РОССИЙСКИЙ НАУЧНЫЙ ЦЕНТР РЕНТГЕНРАДИОЛОГИИ
Министерства здравоохранения Российской Федерации**

На правах рукописи

ЛАГКУЕВА ИРИНА ДЖАБРАИЛОВНА

**Перфузионная компьютерная томография и магнитно-резонансная
томография с динамическим контрастным усилением
в дифференциальной диагностике очаговой патологии легких**

14.01.13 - лучевая диагностика и лучевая терапия

14.01.12 - онкология.

**Диссертация
на соискание ученой степени
кандидата медицинских наук**

**Научные руководители:
Академик РАН, профессор Солодкий В.А.
Доктор медицинских наук Сергеев Н.И.**

Москва - 2019

ОГЛАВЛЕНИЕ

СПИСОК ИСПОЛЬЗУЕМЫХ СОКРАЩЕНИЙ.....	4
ВВЕДЕНИЕ.....	6
ГЛАВА 1. СОВРЕМЕННЫЕ МЕТОДЫ ДИАГНОСТИКИ В УТОЧНЕНИИ ПРИРОДЫ ОЧАГОВЫХ ОБРАЗОВАНИЙ ЛЕГКИХ (ОБЗОР ЛИТЕРАТУРЫ)	11
1.1. Перфузионная компьютерная томография в уточнении природы очаговой патологии легких	11
1.1.1. Методика перфузионной компьютерной томографии легких	14
1.1.2. Перфузионная компьютерная томография при злокачественных поражениях легких	18
1.1.3. Перфузионная компьютерная томография при доброкачественных образованиях и воспалениях в легком.....	21
1.2. Магнитно-резонансная томография с динамическим контрастным усилением в уточнении природы очаговой патологии легких	23
1.2.1. Магнитно-резонансная томография с динамическим контрастным усилением при злокачественных поражениях легких	25
1.2.2. Магнитно-резонансная томография при доброкачественных образованиях и воспалительных изменениях в легких	27
ГЛАВА 2. МАТЕРИАЛЫ И МЕТОДЫ ИССЛЕДОВАНИЯ	32
2.1. Клиническая характеристика пациентов	32
2.2. Дизайн исследования.....	33
2.2.1. Группы наблюдения	36
2.3. Методы исследования	38
2.3.1. Методика проведения КТ перфузии.....	39
2.3.2. Протокол сканирования	39
2.3.3. Математические модели для расчета количественных показателей перфузии	41
2.3.4. Методика магнитно-резонансной томографии с динамическим контрастным усилением.....	44
2.3.5. Протокол сканирования	45

2.3.6. Математические модели для расчета количественных показателей перфузии	46
2.4. Статистическая обработка данных	48
ГЛАВА 3. ВОЗМОЖНОСТИ ПЕРФУЗИОННОЙ КОМПЬЮТЕРНОЙ ТОМОГРАФИИ И МАГНИТНО-РЕЗОНАНСНОЙ ТОМОГРАФИИ С ДИНАМИЧЕСКИМ КОНТРАСТНЫМ УСИЛЕНИЕМ В ОПРЕДЕЛЕНИИ ПРИРОДЫ ОЧАГОВ В ЛЕГКИХ.....	51
3.1. Перфузионная КТ при очаговых образованиях в легких	51
3.1.2. Анализ результатов перфузионной компьютерной томографии.....	65
3.1.3. Статистический анализ количественных данных перфузионной компьютерной томографии.....	70
3.2. Магнитно-резонансная томография с динамическим контрастным усилением при очаговых образованиях в легких	75
3.2.1. Анализ данных магнитно-резонансной томографии с динамическим контрастным усилением.....	88
3.3. Сравнительная оценка эффективности ПКТ и МРТ-ДКУ в оценке природы очагов в легких.	91
ЗАКЛЮЧЕНИЕ	95
ВЫВОДЫ.....	107
ПРАКТИЧЕСКИЕ РЕКОМЕНДАЦИИ.....	108
СПИСОК ЛИТЕРАТУРЫ.....	109

СПИСОК СОКРАЩЕНИЙ

КТ - компьютерная томография

СКТ – спиральная компьютерная томография

МСКТ – мультиспиральная компьютерная томография

КУ - контрастное усиление

НПКТ - низкодозная перфузионная компьютерная томография

ПКТ – перфузионная компьютерная томография

МРТ – магнитно-резонансная томография

ДКУ – динамическое контрастное усиление

КД - коэффициент диффузии

T1ВИ, T2ВИ – основные импульсные последовательности, используемые при магнитно-резонансной томографии

ДВИ - диффузионно-взвешенные изображения

ИК – индекс контрастирования

STIR - режим подавления сигнала от жировой ткани

НМРЛ - немелкоклеточный рак легкого

ПЭТ-КТ - позитронно-эмиссионная томография совмещенная с компьютерной томографией

SUV - стандартизированная единица поглощения

ФДГ – фтордезоксиглюкоза

IRF - остаточный импульс

BF - blood flow - скорость кровотока

BV - blood volume - общий объем крови

MTT - mean transit time - среднее время прохождения крови

PS- permeability surface - проницаемость сосудистой стенки

TTP - time to peak - время достижения пиковой концентрации контрастного вещества

Tmax-время максимальной концентрации

ROI - region of interest - область интереса

HU – денситометрическая шкала единиц Хаунсфилда

RGB - red, green, blue - аддитивная цветовая модель, описывающая способ кодирования цвета для цветовоспроизведения с помощью трёх цветов.

PH - peak height-высота пика кривой

PH_{pm} - peak height ratio of pulmonary nodule - высота пика кривой кровотока в зоне изменений легкого

PH_a – высота пика в аорте

PH_{pm}/PH_a - peak height ratio of pulmonary nodule to aorta - отношение высоты пика легочного узла к аорте

VEGF - vascular endothelial growth factor - сосудистый эндотелиальный фактор роста

PEI – peak enhancement intensity - интенсивность усиления пика

ВВЕДЕНИЕ

Актуальность

Заболевания легких, средостения занимают одно из первых мест среди причин смертности. По данным статистики в структуре смертности населения России от злокачественных новообразований наибольший удельный вес составляют опухоли трахеи, бронхов, легкого (17,3%). При этом 26,5% случаев смерти мужчин обусловлены этими заболеваниями. В структуре смертности женщин злокачественные новообразования этой локализации на 4-м месте после новообразований молочной железы, ободочной кишки, желудка и составляют (6,8%). За период с 2011г по 2016г отмечается тенденция к увеличению заболеваемости и числа умерших от злокачественных образований легких [3,4].

Большинство пациентов со злокачественными опухолями легких (около 75%) на момент постановки диагноза имеют III/IV стадию заболевания, что обусловлено длительным отсутствием клинических проявлений патологии и своевременной диагностики [34].

В последнее время все больше усилий направлено на выявление и достоверную оценку степени распространения опухолевого процесса для выбора оптимальной тактики ведения пациентов, повышения качества жизни и показателей выживаемости. На сегодняшний день для скрининга рака легкого используются такие методы, как рентгенография грудной клетки, низкодозная КТ, цитологическое исследование мокроты [26,80,110]. Согласно данным Национального скрингового исследования легких США, низкодозная компьютерная томография – единственный метод, приводящий к снижению смертности от рака легкого, превышающий по диагностической эффективности традиционную рентгенографию в 4 раза [64,107,108].

Внедрение скрининговых программ, а также технический прогресс способствуют выявлению патологии небольших размеров, о характере которой при первичном исследовании зачастую высказаться бывает крайне затруднительно, что обуславливает динамический мониторинг, либо поиск

методов обладающих большей специфичностью в отношении природы процесса.

Методом выбора для исследования органов грудной клетки является компьютерная томография (КТ). Однако КТ, дополненная контрастным усилением, не всегда позволяет ответить на поставленные вопросы о природе выявленных изменений.

Что касается магнитно-резонансной томографии с динамическим контрастным усилением (МРТ-ДКУ), до настоящего времени она не нашла широкого применения при патологии легких. При этом в ряде случаев этот метод позволяет получить дополнительный объем диагностической информации, позволяющий в большой степени приблизиться к правильному заключению. Вышесказанное предопределило выполнение данной работы.

ЦЕЛЬ ИССЛЕДОВАНИЯ

Оценить возможности перфузионной компьютерной томографии (ПКТ) и магнитно-резонансной томографии с динамическим контрастным усилением (МРТ – ДКУ) в определении природы очаговой патологии легких.

ЗАДАЧИ ИССЛЕДОВАНИЯ

1. Уточнить критерии и оценить результаты перфузионной компьютерной томографии в определении характера очаговых образований легких.
2. Разработать критерии и изучить возможности магнитно-резонансной томографии с динамическим контрастным усилением в дифференциальной диагностике очаговых образований легких.
3. Провести сравнительный анализ эффективности перфузионной компьютерной томографии и магнитно-резонансной томографии с динамическим контрастным усилением в дифференциальной диагностике очаговых образований легких.

4. Уточнить показания к проведению перфузионной компьютерной и магнитно-резонансной томографии с динамическим контрастным усилением при очаговой патологии легких.

НАУЧНАЯ НОВИЗНА ИССЛЕДОВАНИЯ

1. Установлено, что перфузионная компьютерная томография на основании качественных и количественных критериев кровотока позволяет определить характер изменений легких и провести дифференциальную диагностику.
2. Магнитно-резонансная томография с динамическим контрастным усилением на основании вычисленного индекса контрастирования позволяет определить природу очаговых изменений в легких.
3. Разработаны критерии оценки характера очаговых изменений в легких по данным ПКТ и МРТ-ДКУ.

ПРАКТИЧЕСКАЯ ЗНАЧИМОСТЬ

1. Уточнены показания к выполнению ПКТ и МРТ-ДКУ при очаговой патологии легких, их сочетанному применению.
2. Для получения достоверных показателей ПКТ ROI на перфузионной карте очага выставляется в зоне наибольшего кровотока; при МРТ-ДКУ - в зоне наибольшего значения MR-сигнала на T1ВИ с контрастным усилением.
3. КТ легких с контрастным усилением при очаговой патологии не проводится при определении по данным ПКТ природы изменений.

ПОЛОЖЕНИЯ ВЫНОСИМЫЕ НА ЗАЩИТУ

1. Перфузионная компьютерная томография показана для уточнения природы впервые выявленных изменений в легких, при затруднениях морфологической верификации или получении неоднозначного ответа по результатам биопсии. ПКТ - ведущий метод в определении характера очаговой патологии легких, дополняется МРТ-ДКУ при сомнительности полученных при ПКТ данных.
2. Ведущими показателями в определении природы очагов по данным ПКТ являются количественные значения: BV, BF, PS, TTP, T-max; индексы контрастирования по результатам МРТ-ДКУ. Сочетанный анализ обоих методов исследования увеличивает достоверность определения природы изменений.

АПРОБАЦИЯ РАБОТЫ

Материалы и основные результаты диссертационной работы изложены на конгрессе «Российского Общества Рентгенологов и Радиологов 2018г».

Результаты диссертационного исследования доложены на совместном заседании научно-практической конференции и совета по апробациям кандидатских диссертаций ФГБУ «Российский научный центр рентгенорадиологии» Министерства здравоохранения Российской Федерации 25.02.19г.

ВНЕДРЕНИЕ РЕЗУЛЬТАТОВ ИССЛЕДОВАНИЯ В ПРАКТИКУ

Результаты диссертационной работы внедрены в клиническую практику ФГБУ «Российский научный центр рентгенорадиологии» Министерства здравоохранения Российской Федерации.

ПУБЛИКАЦИИ

По теме диссертации опубликовано 4 печатных работ, включая 2 статьи в российских рецензируемых научных журналах, рекомендованных ВАК при Министерстве образования и науки Российской Федерации.

СТРУКТУРА И ОБЪЕМ ДИССЕРТАЦИИ

Диссертация изложена на 121 страницах машинописного текста, состоит из введения, трех глав, заключения, выводов, практических рекомендаций и списка литературы, который включает 20 отечественных и 104 иностранных источников. Представленный материал иллюстрирован 20 рисунками и 24 таблицами.

ГЛАВА 1. СОВРЕМЕННЫЕ МЕТОДЫ ЛУЧЕВОЙ ДИАГНОСТИКИ В УТОЧНЕНИИ ПРИРОДЫ ОЧАГОВЫХ ОБРАЗОВАНИЙ ЛЕГКИХ (ОБЗОР ЛИТЕРАТУРЫ)

1.1. Перфузионная компьютерная томография в уточнении природы очаговой патологии легких.

Спиральная, мультиспиральная компьютерная томография (СКТ, МСКТ) – «золотой стандарт» в первичной и дифференциальной диагностике патологии легких [23]. С помощью постпроцессинговой обработки данных стало возможно выявлять острые и хронические, очаговые и интерстициальные процессы на самых ранних стадиях развития. «Объемная» реконструкция дает представление о бронхолегочной системе в режиме реального времени [7, 106]. Новые возможности в торакальной радиологии открываются с внедрением в клиническую деятельность контрастных средств, повышающих качество изображений и расширяющих диапазон получаемой диагностической информации [2, 14, 15, 115].

Тем не менее, многолетнее активное применение КТ оставляет открытым вопрос дифференциальной диагностики пневмоний с инвазивными муцинозными аденокарциномами (ранее известные, как муцинозные бронхиолоальвеолярные карциномы – БАР), округлых образований в легких. Воспалительный процесс, особенно «шаровидные» пневмонии, при стертой клинико-лабораторной картине нередко принимается за онкологический процесс. Еще одной нерешенной проблемой КТ-диагностики остается дифференциация рака легкого с хроническими воспалительными процессами, имеющими схожую рентгеносемиотику: уменьшение объема части легкого, снижение воздушности легочной ткани, деформация и изменение просвета бронхов [7].

Наряду с повышением качества получаемых изображений при КТ органов грудной клетки увеличивается и количество «случайных находок» патологии легких, ставящих врача рентгенолога в затруднительное положение, ввиду отсутствия патогномоничных признаков природы

процесса. Впервые выявленные изменения заставляют прибегать к рекомендациям Флейшнеровского сообщества 2017г - переводить пациента на динамический мониторинг для оценки времени удвоения, динамики макроструктуры выявленных изменений [16,17,70]. Однако, в случаях злокачественной патологии легких при этом повышается риск метастазирования, степени диссеминации в случае вторичного поражения легких, тем самым ухудшается прогноз [120].

Помимо времени удвоения при проведении дифференциальной диагностики очаговых образований в легких оценивают ряд морфологических признаков. Так, например, для злокачественного процесса характерно наличие лучистого венца, в то же время, этот признак отсутствует у 21% злокачественных очагов, которые, напротив, имеют достаточно четкие и ровные контуры [60,92]. Так и отсутствие достоверных доброкачественных признаков (диффузная, центральная, ламинарная кальцификация, характерная для предшествующих гранулематозных заболеваний, кальцификация по типу попкорна и/или наличие жировых включений в доброкачественной гамартоме (присутствует лишь в 50% гамартом)) затрудняет диагностику [102,111,114].

Характер обызвествления, как и контуры, не является абсолютным признаком доброкачественности очага. Одна треть первичных типичных и атипичных карциноидов легких может обызвествляться [27]. Что касается пациентов с первичными опухолями костной системы, все кальцинаты в легких должны настораживать в отношении метастатического поражения [43].

При небольших размерах очагов или «неудобного» для пункции их расположения (вблизи крупных сосудистых структур, в наддиафрагмальных, задних кортикальных отделах легких на уровне лопаток и т.д.) увеличивается вероятность получения неинформативного цитологического материала при фибробронхоскопии и трансторакальной аспирационной биопсии, что

обуславливает необходимость проведения динамического КТ мониторинга [1, 123].

Уточняющим диагностическим методом является ПЭТ-КТ с фтордезоксиглюкозой, применение которой позволяет уменьшить количество ненужных биопсий или торакотомий при доброкачественных образованиях в легких [120]. Принцип метода основан на измерении степени поглощения глюкозы, выраженной в стандартизированных единицах поглощения (SUV). С повышением показателя SUV увеличивается вероятность злокачественности очага. Это объясняется высокой метаболической активностью злокачественных клеток, которые в большей степени поглощают глюкозу из-за чрезмерной экспрессии белка транспортера глюкозы. Однако, специфичность ПЭТ-КТ в отношении очагов ниже чувствительности. Это связано с тем, что фтордезоксиглюкоза как маркер метаболизма глюкозы не является специфическим индикатором злокачественности. Многие доброкачественные состояния, такие как гранулематозные, инфекционные и воспалительные процессы, могут имитировать злокачественные очаги и давать ложноположительные результаты при ПЭТ-КТ. В этих условиях поглощение ФДГ объясняется увеличением метаболизма глюкозы в гранулоците и / или макрофаге [22,44]. С другой стороны, ложноотрицательные результаты при ПЭТ-КТ могут возникать в случаях малого размера поражения, низкой метаболической активности опухоли и гипергликемии [25]. Немаловажную роль играет гистологический тип опухоли. Так, у 50% пациентов с аденокарциномой *in situ*, ПЭТ-КТ демонстрирует ложноотрицательные результаты. Аналогичная картина может наблюдаться при метастатическом поражении при карциноме почек, яичек или раке предстательной железы [120].

Одной из последних разработок КТ технологий является методика перфузионных исследований (ПКТ) очаговой патологии в легких [10,75]. Суть методики заключается в изучении тканевой перфузии (кровотока) в зоне патологических изменений, оценке локального ангиогенеза (косвенный

критерий метаболической активности ткани) с целью определения воспалительной, доброкачественной или злокачественной природы [93,95,104].

1.1.1.Методика перфузионной компьютерной томографии легких.

Перфузия отображает поток крови, проходящий через единицу объема ткани в единицу времени [50]. Перфузионная КТ – современная неинвазивная методика, которая может количественно оценить реальную перфузию тканей путем применения математических моделей и программного обеспечения для расчета доставки контрастного вещества и, следовательно, крови к тканям [62,71].

По данным Goh V., Fraioli F., Ohno Y., и др. авторов ПКТ условно можно подразделить на три этапа. Предварительно для определения координат новообразования проводится нативная фаза – первый этап. Второй этап заключается в болюсном введении небольшого количества йодсодержащего контрастного вещества и многократных повторениях сканирования интересующей области. Контрастный препарат, содержащий 370мг/мл йода и более, вводится со скоростью 4,0-7,0мл/с, в объеме 45мл, контрастный препарат содержащий менее 370мг/мл йода вводится с аналогичной скоростью, но в объеме 50мл. После чего пациенту вводится 30 мл физиологического раствора со скоростью (4-6 мл/с). Производятся многократные повторения сканирования области интереса, позволяющие оценить изменение плотности очага во времени. Третий этап заключается в постпроцессинговой обработке. Метки устанавливаются на аорту ROI#1 и область интереса ROI#2 соответственно [45,48,91].

При качественном анализе параметрические цветовые карты дают визуальное представление о скорости кровотока и объеме крови в исследуемом объекте, что позволяет быстро идентифицировать области с самым высоким или низким кровотоком и объемом крови. Проводится качественный и количественный сравнительный анализ кривых плотность/время в сосудистых структурах (аорта, легочная артерия) и зоны

интереса (очаговые, инфильтративные и т.д. изменения). Рассчитывается высота пика кривой кровотока в зоне изменений легкого (PH_{pm}) к пику в аорте (PH_a), сравниваются другие показатели кривых. Расчет количественных параметров перфузии производится по цветовым картам с помощью специализированных математических программ - Патлока, Фика, деконволюционная модель, суть которых заключается в математическом анализе кривых плотность/время в аорте и зоне патологических изменений в легком путем выставления зон интереса (ROI) [84].

Двухсекционный тип кинетической модели, описанный Патлоком, характеризует внутрисосудистые и внесосудистые пространства как отдельные и количественно определяет обмен между ними. Эта модель дает оценку объема крови внутри микрососудов (объем крови (BV)) и проницаемости капилляров (PS) [75].

Однокомпонентная кинетическая модель основана на принципе Фика и предполагает, что внутрисосудистые и внесосудистые пространства представляют собой единое отделение, понятие, действующее для временных точек до момента, когда контрастный препарат появляется в легочных венах интересующей ткани. Перфузия рассчитывается либо из максимального наклона кривой концентрации времени в тканях, либо из высоты ее пика, нормированной на функцию ввода артерий [76,77].

Метод деконволюции использует артериальные и тканевые кривые времени для расчета функции остаточного импульса для ткани. Остаточный импульс (IRF) представляет собой теоретическую тканевую кривую, которая получается из прямого артериального входа, предполагая, что концентрация контрастного вещества в ткани линейно зависит от входной артериальной концентрации, когда поток крови (BF) является постоянным. После учета коррекции потока высота этой кривой отражает перфузию ткани, а площадь под кривой будет определять относительный объем крови; среднее время прохождения (MTT) может быть определено из площади под кривой, деленной на высоту кривой, в соответствии с центральным объемом ($BV =$

$BV \times MTT$). Метод деконволюции предполагает, что контрастный препарат не диффундирует. Хотя отсутствие диффузии разумно предположить в мозге, в яичках и сетчатке, это не относится к другим органам или в случае разрушения опухоли головного мозга к гематоэнцефалическому барьеру. Как правило, утечка в межклеточное пространство медленна относительно времени прохождения контрастного вещества и при условии, что диффузия равна нулю, приводит лишь к небольшим ошибкам в большинстве органов. Для оценки проницаемости капилляров используется модель распределенных параметров, которая по существу является расширенной моделью деконволюции. Этот подход позволяет методу обеспечивать значения проницаемости и перфузии, но требует более длительного периода сбора данных для определения характеристик оттока внесосудистого контрастного препарата [54,75].

Рассчитываются - (BV мл/100г) - общий объем крови, проходящей через сосуды в выбранной зоне; (BV мл/100/г/мин) - скорость прохождения определенного объема крови через заданный объем ткани за единицу времени; (MTT) - среднее время прохождения крови через весь объем образования; (PS мл/100/г/мин) - проницаемость сосудистой стенки; (TTP с) - время достижения пиковой концентрации контрастного вещества [33,40,72].

Многочисленные исследования, выполненные рядом авторов, показали, что перфузионное сканирование с напряжением 80 кВ на трубке позволяет снизить дозу 1,5-2 раза по сравнению с тем, которое выполняется при напряжении 120 кВ, всего с 11% - ной потерей отношения сигнал-шум [47,57,85,100,108].

Поскольку опухоли легких могут иметь двойное кровоснабжение из легочных и бронхиальных сосудов, важно инициировать сбор данных во время оптимального усиления как легочного, так и системного кровообращения в аорте. В бронхиальных карциномах наблюдалось контрастирование до появления контрастного препарата в аорте, это объясняется кровоснабжением опухоли из легочных сосудов, что делает

актуальным исследование легочного кровотока на стороне поражения [84,121].

Дискутируется вопрос о выборе зоны для постановки ROI в области патологических изменений [83]. Исследования патологии колоректального рака показали, что опухолевые сосуды демонстрируют зональное распределение независимо от размера образования. Васкуляризация уменьшается от периферии к центральным отделам за счет уменьшения диаметра сосудов. Измерения с наименьшей изменчивостью показателей BV и пика контрастного усиления (PEI) в очаге были получены, когда ROI охватывала всю опухоль. Аналогичные результаты наблюдались при бронхиальных карциномах. Ma E, Ren A, Gao (2016) утверждают, что оконтуривание всей опухоли позволяет получить более объективные данные и приблизиться к клиническому диагнозу, нежели произвольный выбор ROI [68,112,124].

Также обсуждается проблема минимальных размеров изменений в легких, при которых ПКТ эффективна. В этом важном вопросе, полагаем, необходимо ориентироваться на мнение Mazzei MA., 2013, утверждающего, что важен не размер очага, а степень его васкуляризации, которая может быть высока при метастазах рака почки, молочной железы [73,74].

Ng et al. было замечено, что на перфузионные значения оказывают влияние дыхательные движения и продолжительность сбора данных, которые можно в какой-то степени нивелировать нечастым, неглубоким дыханием, поскольку полная задержка часто невозможна, ввиду тяжести соматического состояния, а также увеличением числа детекторов, охватывающих большую площадь сканирования при одном повороте рентгеновской трубки [82].

При постобработке серии перфузионного исследования некоторые производители предлагают пакеты коррекции артефактов, возникающих от дыхательных движений [38,84].

Таким образом, как показал анализ литературы, до настоящего времени нет единого мнения в отношении выбора оптимального протокола для перфузионного сканирования, по методике постпроцессинговой обработки полученных данных - выборе зоны установки и площади ROI в патологическом очаге с учетом гетерогенности его макроструктуры (зоны распада, инфильтрации новообразованной ткани), что оказывает существенное значение на конечные результаты перфузии. Также отсутствуют работы по сочетанному анализу данных перфузионной КТ и КТ с болюсным усилением.

1.1.2. Перфузионная компьютерная томография при злокачественных поражениях легких.

Рак легкого является одной из наиболее распространенных злокачественных опухолей во всем мире, составляя 17% от общего числа новых случаев и 23% в структуре общей смертности от рака [51]. Общая 5-летняя выживаемость при опухолях этой локализации составляет всего 14% [26,28,105].

Своевременная диагностика и точная оценка степени распространения патологического процесса оказывают влияние на выбор тактики лечения пациента, улучшают прогноз, повышая 5-летнюю выживаемость. При злокачественных новообразованиях легких происходит формирование патологической сети сосудов: развиваются артериовенозные шунты, расширенные капилляры бесструктурно пронизывают строму, стенки сосудов становятся гиперпроницаемыми, что приводит к высоким значениям потока, объема крови и проницаемости, соответственно, измеряемых с помощью ПКТ [37,52,53,71].

Согласно результатам исследований большинства авторов, для злокачественных процессов характерны более высокие показатели объема крови, скорости кровотока и проницаемости сосудистой стенки по сравнению с доброкачественными и воспалительными изменениями [36,59]. Эти количественные параметры перфузии тесно коррелируют с

ангиогенезом опухолей и экспрессией сосудистого эндотелиального фактора роста (VEGF) [69,100,124,].

Значения объемного кровотока (BV), скорости его прохождения (BF), высота пика кривой в очаге (PH) были значительно выше в злокачественных новообразованиях, чем в очагах доброкачественной природы. Периферический рак легкого показал более высокие значения PS по сравнению с воспалительными и доброкачественными узлами. При проведении статистического анализа показатели PS в воспалительном и доброкачественном узлах оказались незначимыми, величины MTT также не были значимыми среди трех выборок очагов. Авторы объясняют данные результаты тем, что злокачественные новообразования лучше кровоснабжаются и, как следствие, имеют более высокие показатели перфузии [38,101,116].

Для дифференциальной диагностики очагов введен Индекс Перфузии PI ($PI = \text{пульмональный поток PF} / (\text{пульмональный поток PF} + \text{бронхиальный поток BF})$), который является полезным биомаркером в определении природы выявленных изменений [121].

Исследования Ng QS et al., 2006 показали, что объем крови и проницаемость при раке легкого широко варьируют, что визуально указывает на гетерогенную перфузию опухоли. BV, рассчитанный для всей опухоли, варьировал от 3,13 до 14,33 мл / 100 мл (в среднем 9,44 мл / 100 мл \pm 3,80). PS, рассчитанная для всей опухоли, варьировала от 3,63 до 34,83 мл / 100 мл / мин (в среднем 15,10 мл / 100 мл / мин \pm 7,31). Среднее значение дозы перфузионного сканирования составляло 508,7 мГр · см \pm 130,2 (диапазон 342-885 мГр · см). Области с цветовыми признаками высокого BV совпадали с наличием многочисленных микрососудов. Кроме того, эти области также показали высокую проницаемость капилляров - хорошо известная характеристика опухолевых сосудов. Авторами была отмечена интересная взаимосвязь между низким BV и высокой PS по перфузионным изображениям, которая объясняется тем, что опухолевые сосуды незрелые и

имеют высокий уровень проницаемости. Излишняя жидкость из кровеносных сосудов, которая не может быть поглощена лимфатическими сосудами из-за нарушения их функции, может быть причиной внешней компрессии опухолевых сосудов, что, в свою очередь, объясняет низкий BV, наблюдаемый в этих областях. Вторым объяснением связи между низким BV и высокой PS является наличие тромбоза легочной артериолы в опухоли. Эти данные свидетельствуют о том, что перфузия опухолей на КТ зависит не только от количества вновь развитых сосудов, но и от локальной перфузии паренхимы всего легкого на стороне поражения [86, 99].

В ряде случаев КТ перфузия позволяет оценить степень дифференцировки рака на основании плотности незрелых микрососудов. Чем ниже степень дифференциации очагов, тем меньше параметры перфузии. BF лучше всего коррелирует с классом дифференцировки ($r = -0,845$, $p = 0,000$) по сравнению с BV и контрастным усилением области интереса при болюсной КТ (PEI) ($r = -0,674$, $-0,438$, $p = 0,000$, $0,015$, соответственно). Низкодифференцированный рак легкого показал значительно более высокую плотность незрелых микрососудов, чем высокодифференцированная форма рака легкого ($p = 0,001$). Наблюдалась корреляция между степенью дифференцировки и плотностью незрелых микрососудов ($r = 0,669$, $p = 0,000$). В случае аденокарциномы были статистически значимы BV, BF, PS, R_{Hr} / R_{Ha} в плане определения степени дифференцировки опухоли [65]. Отмечено различие перфузионных значений у пациентов с разными гистологическими подтипами немелкоклеточного рака легкого (НМРЛ). Проницаемость сосудов аденокарциномы, плоскоклеточного и мелкоклеточного рака отличались между собой (все $p < 0,05$). BF и BV были выше в аденокарциноме, чем при мелкоклеточном раке ($p = 0,001$ и $p = 0,0002$ соответственно). BV также выше при плоскоклеточной карциноме по сравнению с мелкоклеточным раком ($p = 0,01$) [29,59,83,87].

Как известно, трактовка природы очаговых изменений в легких по типу "матового стекла" вызывает определенные затруднения у рентгенологов

[16,20]. Lv Y et al., 2016 по результатам крупномасштабного исследования, в котором приняли участие 412 пациентов с уплотнениями в легких по типу «матового стекла», утверждают о эффективности КТ перфузии в ранней диагностике рака легкого в сочетании с оценкой плотности, кровоснабжения, периферических характеристик, времени удвоения и характеристики перфузии тканей [67]. Ряд авторов утверждают, что существует корреляция между данными, полученными при ПЭТ-КТ и ПКТ при злокачественных поражениях легких [89]. Другие авторы утверждают, что возможности ПКТ превосходят возможности ПЭТ-КТ в определении природы образований в легких [90].

Интересны возможности КТ перфузии в дифференциальной диагностике образований средостения. Чаще всего изменения в этой области обусловлены патологией тимуса, лимфатическими узлами, инвазивным раком легкого. Поражения переднего средостения могут имитировать патологию тимуса, в связи с чем возникают трудности дифференциальной диагностики [49,81]. Согласно результатам проведенных исследований, показатели BF и BV значительно выше в тимоме по сравнению со злокачественными поражениями, включающими лимфому, тимическую карциному и инвазивный рак легких. При раке тимуса, по сравнению с тимомой, отмечается преобладание некротического или кистозного компонентов с гетерогенным усилением. Что же касается дифференциальной диагностики тимом и гиперплазии тимуса, то существенной разницы между значениями КТ перфузии выявлено не было [49].

1.1.3. Перфузионная компьютерная томография при доброкачественных образованиях и воспалениях в легких.

Легочная хондроматоидная гамартома - третье по частоте обнаружения очаговое образование и наиболее распространенное среди очагов доброкачественной природы. Патогномоничными признаками при КТ для лёгочной гамартумы являются интранодулярные жировые включения, а также наличие кальцинатов. Однако, в 50% выявленных случаев эти

отличительные признаки могут отсутствовать - часть хондрогамартом состоит преимущественно из хрящевой ткани, может иметь бугристые контуры, что существенно затрудняет дифференциальную диагностику и может привести к ошибочной постановке диагноза периферического рака, а в случаях с отягощенным онкоанамнезом - метастатического поражения [16,17,117]. Хондрогамартомы диаметром 10–15мм при КТ с внутривенным болюсным усилением контрастный препарат не накапливают, при размерах очагов 18–26мм - накопление происходит в периферических отделах за счет оттесненной легочной паренхимы [42,43]. По данным Shu-Hua Ma et al. такие показатели КТ перфузии, как высота пика (PH), отношение высоты пика легочного узла к аорте (PH_{pm} / PH_a), BF, BV, PS в гамартомах более низкие по сравнению со злокачественными очагами, что объясняется меньшей степенью васкуляризации [101].

Еще одной актуальной проблемой в настоящее время является дифференциальная диагностика туберкулем от других округлых образований легких. Ввиду схожести клинико-рентгенологической картины, молодого возраста пациентов, отсутствия биохимических и лабораторных изменений, специфических жалоб и течения заболевания, нередко онкологический процесс ошибочно принимается за проявления микобактериальной инфекции, что в свою очередь приводит к несвоевременному оперативному лечению онкологического процесса [19, 122].

Не так редки случаи сочетания рака и туберкулеза легких. В настоящее время доказано, что эти два процесса имеют тесные патогенетические связи. Наиболее признанной считается точка зрения, рассматривающая туберкулез как фактор риска развития рака легкого. По данным ряда авторов, частота выявления рака легкого у больных туберкулезом составляет 0,4 - 8,2 %, что в 4,5 - 7 раз выше, чем в общей популяции населения. С другой стороны, метатуберкулезные изменения и активный туберкулез у больных раком легкого определяются в 0,35 - 31 %. Кроме того, установлено, что некоторые

формы опухолевого процесса, такие как «рак в рубце» у некурящих женщин могут быть связаны с перенесенным ранее туберкулезом легких [5, 63].

Имеются единичные работы по сравнительному анализу данных ПКТ при изменениях различной природы, в частности полостьсодержащими массами в легких. Для полостей абсцесса при воспалительных изменениях характерны медленное время достижения пиковой концентрации контрастного вещества и слабое вымывание (69,6%). Для полостей распада в злокачественных новообразованиях характерно быстрое вымывание (73,3%). Туберкулезные полости показали низкие показатели перфузии (66,7%). Ряд авторов отметили, что при ПКТ определяются высокие как качественные, так и количественные показатели перфузии (PH_{pm} / PH_a , BF , BV) при острой стадии воспалительного процесса в легком [24, 94].

Таким образом, анализ литературы по перфузионной компьютерной томографии при раке, доброкачественных образованиях, воспалительных процессах в легких показал, что исследования по данному вопросу немногочисленны. Отсутствует сочетанный анализ данных ПКТ и КТ с болюсным усилением в рамках дифференциальной диагностики доброкачественных и злокачественных процессов в легком. Не определены четкие показания к выполнению ПКТ в зависимости от клинико-диагностической ситуации.

1.2.Магнитно-резонансная томография с динамическим контрастным усилением в уточнении природы очаговой патологии легких.

С внедрением в клиническую практику магнитно–резонансной томографии (МРТ) начались исследования возможностей метода в первичной и дифференциальной диагностике заболеваний легких. В России возможности МРТ в пульмонологии, торакальной радиологии одними из первых исследовали Котляров П.М. и соавт. (1999) [8]. Метод существенно дополнял данные КТ в дифференциации опухолевых, воспалительных, жидкостьсодержащих процессов, патологии лимфатической системы. МРТ при отсутствии патологии легких малоэффективна из-за низкой плотности

протонов в паренхиме легкого, деструкции легочной ткани при эмфиземе. Однако, патологические изменения, приводящие к увеличению плотности ткани («плюс-патология»), такие как ателектазы, опухоли, инфильтраты, зоны карнификации легкого, слизь или плевральный выпот, отображаются при МРТ с высокой диагностической точностью. Исследования показали высокую чувствительность МРТ с взвешенными по T2 изображениями (T2ВИ) и последовательностями протонной плотности в выявлении жидкостного содержимого в легком. Чувствительность МРТ в выявлении инфильтративных изменений в легких аналогична рентгенографии грудной клетки и КТ [31,109,119]. Как показали исследования, чувствительность МРТ для легочных очагов более 4мм составляет от 80 до 90% и достигает 100% при поражениях более 8мм. Дополнительным достоинством метода является отсутствие ионизирующего излучения, при повторных исследованиях, необходимых для оценки эффективности проводимого лечения, что особенно важно при обследовании детей и беременных женщин.

При МРТ в T2ВИ очаги в легких проявляются, как правило, за счет гиперинтенсивного сигнала на фоне гипоинтенсивной воздухосодержащей легочной ткани. В T1ВИ на фоне введения парамагнетика очаговые образования выявляются за счет накопления в них парамагнетика, что может по характеру накопления указывать на их природу. Исследования показали, что качество изображения выявляемых изменений в легких на 3Т МРТ могут быть равны или немного выше, чем на 1,5Т аппаратах. В сравнении с 1,5Т и 3Т, низкопольные аппараты (0,2-0,5Т) менее чувствительны в выявлении очаговой патологии легких [8, 30, 113].

Совершенствование аппаратного и программного обеспечения используемого для МРТ привели к появлению новых подходов для визуализации патологии легких, такие как диффузионно-взвешенные изображения (ДВИ), где контраст изображения является функцией скорости воды, что по коэффициенту диффузии (КД) позволяет дифференцировать

нормальные и патологические ткани. Последние достижения в области МРТ технологий - использование динамического контрастного усиления (ДКУ) с парамагнетиком, что позволяет по кривой накопления парамагнетика в очаге уточнить его природу - быстрое (пикообразное) накопление препарата в зоне патологических изменений с последующим плато или быстрым сбросом указывают на высокую вероятность его злокачественности [66]. Дополнительные данные о патологии возможно получить, изучая коэффициент диффузии при ДВИ - гиперинтенсивность исследуемой зоны интереса (при ее гипоинтенсивности в Т2ВИ, подавлении сигнала от жировой ткани), что также указывает на злокачественность изменений [31, 78, 119].

1.2.1. Магнитно-резонансная томография с динамическим контрастным усилением при злокачественных поражениях легких.

МРТ исследования при раке легкого показали, что интенсивность сигнала от опухоли легкого аналогична сигналам от мышц на Т1-взвешенных изображениях, гиперинтенсивна на Т2-взвешенных изображениях, гиперинтенсивна в последовательностях с подавлением сигнала от жировой ткани (STIR). МРТ была успешно использована для выявления изменений средостения, инвазии и дифференцировки опухоли от вторичных изменений, таких как смежный ателектаз и постобструктивная пневмония. Было отмечено преимущество МРТ при бронхогенных карциномах. Гиперинтенсивный МР-сигнал в Т1ВИ указывал на кровоизлияние, гиперинтенсивный в Т2ВИ - на некроз опухоли [61, 119].

Использование различных МР последовательностей, ДВИ, МРТ–ДКУ с парамагнетиком позволяют с высокой степенью вероятности провести дифференциальную диагностику рака легкого и неонкологических процессов, распознать вторичное поражение органа. Существенную помощь в определении природы образования оказывает ДВИ на основе КД-значения менее $1,1-1,4 \times 10^{-3} \text{ мм}^2/\text{с}$ - чувствительность и специфичность для злокачественности процесса 70-83% и 74-97%; менее 1,135 соответственно

83%, 90%; при показателе 1,0, и равной или больше, чем у спинного мозга грудного отдела позвоночника интенсивности МР-сигнала параметры чувствительности специфичности и точности составляли соответственно 89%, 61%, 80%. Результаты ДВИ имеют высокую прогностическую ценность в уточнении злокачественного характера процесса [41,66,78,98,]. Были проведены исследования среди пациентов с центральным раком легкого и сопутствующим ателектазом, диагностированным по данным ПЭТ-КТ. При сравнении методов исследования МР-визуализация оказалась менее информативной по сравнению с ПЭТ-КТ. Однако, ДВИ позволила дифференцировать опухолевые массы от ателектазированной паренхимы у всех исследуемых пациентов. Таким образом, ДВИ обеспечивает ценную информацию, которая не была получена при обычной МРТ, и имеет потенциал для клинической дифференциации центральных карцином легких и ателектаза. По данным исследований у больных раком легкого характерным при МРТ является интенсивное накопление парамагнетика в периферических отделах опухоли, в то время как интенсивность в центральных отделах остается неизменной [103,118].

При МРТ с высокой точностью визуализируются первичные опухолевые новообразования при их размерах более 1,5см, а также метастатически изменённые лимфоузлы при размере более 1,0см за счет интенсивного накопления парамагнетика. Результаты исследований МРТ-ДКУ показали, что злокачественные очаги имеют тенденцию к усилению с более резким подъемом, более высоким максимальным пиком накопления парамагнетика, быстрым или постепенным его вымыванием, тогда как доброкачественные очаги - гамартомы, туберкулемы, гранулемы, как правило, слабее накапливают парамагнетик и медленно вымывают его. Наоборот, очаги воспаления имеют тенденцию к быстрому увеличению и постепенному уменьшению сигнала после достижения максимума. МРТ-ДКУ для легочных образований показала чувствительность, специфичность и точность 76-100%, 70-100%, и 80-95% [32,56].

Результаты проведенных ранее исследований показывают, что МРТ не может заменить КТ в диагностике легочных метастазов. Очаги размерами 6мм и более могут быть идентифицированы при МРТ, однако возможности в выявлении очагов менее 6мм ограничены. Как показали исследования, МРТ информативнее, чем КТ в выявлении метастазов меланомы (83,4% против 50,4%) [88]. МРТ с использованием ДКУ, ДВИ является перспективным методом и потенциальным биомаркером для оценки реакции опухоли на химио-лучевое лечение, прогнозирования результатов выживаемости. Показатель КД-КД $2,1 \times 10^{-3} \text{ мм}^2/\text{с}$ указывал на эффективность терапии немелкоклеточного рака легкого, метастатического поражения [12,21,88].

1.2.2.Магнитно-резонансная томография при доброкачественных образованиях и воспалительных изменениях в легких.

Как показал анализ наиболее известных работ МРТ может быть достаточно эффективна в диагностике пневмоний. Метод позволяет обнаружить различные проявления пневмонии, такие как очаги воспаления (в т.ч. «шаровидные» пневмонии), уплотнения по типу «матового стекла», зоны консолидации. Хорошо распознаются такие осложнения, как перикардальные и плевральные выпоты, эмпиема плевры или абсцесс легкого - что не всегда возможно при КТ [41].

Интересны данные о роли МРТ при грибковых пневмониях. При МРТ узел с феноменом гало (пневмония обусловленная грибом *Aspergillus*) отчетливо выявляется на МР-томограммах и может помочь определить причину заболевания. Знак воздушного полумесяца является прогностическим признаком развития массивного кровохарканья, что позволит проводить раннюю диагностику ангиоинвазивного аспергиллеза и предпринять профилактические меры против грозного осложнения. Появление гиперинтенсивного сигнала на T2ВИ в центре патологического процесса и гипоинтенсивного в периферических отделах указывает на развитие некроза в зоне поражения. Проводилась сравнительная оценка МРТ и КТ у пациентов с диагнозом легочного микоза. Определялся комплекс

семиотических признаков при микозах: очаговый, ретикулярный или полостной. Очаги выявлялись при КТ в 76,20%, МРТ - 80,96%; определение полостей имело равное значение - КТ и МРТ - 9,52%; в выявлении ретикулярных изменений преимущество было на стороне КТ - 9,52%, МРТ - 4,76%. МРТ обладала высокой чувствительностью в выявлении очаговых изменений при микозах (100% [95%: 93.52-100]) и специфичностью (100% [95%:92.00-100]). Однако бронхоэктазы и септальные утолщения выявлялись хуже и имели низкие положительные прогностические значения (33,33% [95%:1,77-87,47]) и (83,33% [95%:50,88-97,06]) соответственно). МРТ мониторинг больных легочным микозом может использоваться как альтернативный КТ метод у молодых пациентов с целью снижения лучевой нагрузки [35,58,97].

Исследовались возможности МРТ при туберкулезе в плане дифференциальной диагностики с первичным раком легкого или его возникновением на фоне туберкулемы. Как известно, одним из характерных КТ-признаков туберкулемы является включения кальция. Однако, у части пациентов кальцинаты могут отсутствовать, но преобладают участки пониженной плотности, которые представляют собой казеозный некроз, что делает необходимым проведение дифференциальной диагностики с раком легкого [18]. Была проведена сравнительная оценка интенсивности МР-сигнала для дифференциации периферического рака легкого и туберкулем. У 2 из 17 больных раком легкого на T2ВИ и у 9 из 11 пациентов с туберкулезом зона патологических изменений имела гипоинтенсивный сигнал, т.е. гипоинтенсивность указывала на туберкулезу с преимущественно казеозным распадом (чувствительность 82%, специфичность 89%, точность 87%). Средние отношения интенсивности сигнала туберкулемы к мышцам были значительно ниже, чем у злокачественных опухолей на T2ВИ и T1ВИ ($P < 0,0001$). T1ВИ на фоне введения парамагнетика показали картину периферического усиления при туберкулезе и только у 2 больных раком легкого, тогда как 15

злокачественных опухолей и 2 туберкулемы выявили диффузное усиление. В 84% случаев результаты МР-изображений были сопоставимы с результатами КТ. Как видно, МР-томография является полезным дополнительным методом с точки зрения дифференциации туберкулемы с преимущественно казеозным распадом от злокачественной опухоли. Результаты МР-картины туберкулемы хорошо коррелировали с данными патанатомических изменений [39,96].

Легочная хондрогамартома, как отмечено ранее, распознается при КТ по наличию кальцинатов и включений жировой плотности. Однако, в 50% выявленных случаях жир или кальцификация могут не отображаться при КТ, т.к. часть гамартом состоит преимущественно из хрящевой ткани. Миксоидные матрицы хрящевой ткани дают очень высокую интенсивность сигнала на T2ВИ. МРТ может быть эффективным методом в распознавании хондрогамартом, которые не содержат жир и кальцинаты. При МРТ-ДКУ в хондроматоидной гамартоме отмечается кольцевидное накопление парамагнетика в артериальную фазу, с последующим однородным контрастированием образования в отсроченную фазу МР-исследования [21,46,119].

У части пациентов паразитарная инфекция протекает со стертой клинической картиной и является случайной находкой при КТ, что обуславливает дифференциально-диагностические трудности определения их нозологической принадлежности. Дополнение компьютерной томографии МРТ в T2ВИ, подавлением сигнала от жировой ткани, ДКУ с парамагнетиком позволяло снять диагноз «рак» или «метастатическое поражение» за счет выявления фиброзных изменений, жидкостного содержимого, перегородчатых структур (эхинококк, альвеококк, цистицеркоз); отсутствия патологии бронхов в зоне поражения, отсутствия или незначительного накопления парамагнетика в зоне патологических изменений при ДКУ (парагонимоз, шистосоматоз) [8,9].

Склерозирующие гемангиомы являются редкими бессимптомно протекающими легочными новообразованиями, которые представляют собой периферические, отдельно расположенные узлы, преимущественно отмечаются у женщин старше 50 лет. При КТ с контрастным усилением для легочной склерозирующей гемангиомы характерно однородное накопление парамагнетика на постконтрастных изображениях. МРТ при склерозирующей гемангиоме выявляет гетерогенной интенсивности сигнал на T1, T2ВИ, гипоинтенсивный МР-сигнал в T1ВИ соответствует зонам склероза, гиперинтенсивный в T2ВИ - гемангиоматозным лакунам, заполненным кровью, гемorragиям внутри опухоли. При МРТ-ДКУ характерен максимальный пик накопления в опухоли через две минуты после введения парамагнетика. Таким образом, МРТ дает более развернутую, чем при компьютерной томографии картину образования [79,119].

«Золотым стандартом» диагностики рака легкого является КТ, однако многие патологические процессы в легком мимикрируют под злокачественный процесс, на самом деле таковыми не являясь и наоборот. Как показывают исследования, МРТ важный дополнительный метод уточнения природы очаговых поражений легких [7,46,98]. В пользу доброкачественных изменений при МРТ свидетельствуют наличие включений жира (при гамартоме), знак воздушного полумесяца (при ангиоинвазивном аспергиллезе), выявление жидкостного компонента и перегородок в структуре (паразитарные инфекции), отсутствие накопления контрастного препарата, либо его незначительное контрастное усиление и длительное вымывание [6,9,39].

Таким образом, как показал анализ литературы, перфузионная компьютерная томография и магнитно-резонансная томография с динамическим контрастным усилением легких существенно дополняют данные стандартной КТ в первичной и дифференциальной диагностике заболеваний легких. В целом ряде диагностических ситуаций эти технологии могут быть методом выбора, если данные стандартной МСКТ, пункционной

биопсии не вносят ясность в доброкачественную или злокачественную природу заболевания.

Однако до настоящего времени остается целый ряд малоизученных вопросов по методике проведения ПКТ, МРТ-ДКУ; нет исследований о сочетанном применении методов при очаговой патологии легких, не определены показания к их проведению; требуют уточнения критерии доброкачественности и злокачественности выявленных изменений в легких по данным ПКТ и МРТ-ДКУ.

ГЛАВА 2. МАТЕРИАЛЫ И МЕТОДЫ ИССЛЕДОВАНИЯ

2.1. Клиническая характеристика пациентов.

В рамках выполнения диссертационного исследования в ФГБУ «Российский Научный Центр Рентгенорадиологии» МЗ РФ были обследованы 120 пациентов с доброкачественными и злокачественными очаговыми изменениями в легких, в таблице 1 приведена информационная справка по полу и возрасту обследуемых больных.

Таблица 1. Распределение пациентов по полу и возрасту, с очаговой патологией в легких, прошедших ПКТ и МРТ-ДКУ, N= 120.

Пациенты N= 120 (100%)	Возрастной период (лет)		Средний возраст (лет)
	28	73	
М 65 (54%)	28	73	64,5
Ж 55 (46%)	30	65	47,5

Критерием включения в исследование было наличие очага в легком, размерами от 7мм и более. Результаты ПКТ и МРТ-ДКУ 20 пациентов не были приняты в работу, т.к. выявленные у них очаги имели малые размеры (до 6мм) – не отображались на цветовых картах при ПКТ и не визуализировались по данным МРТ-ДКУ.

Таким образом, в работу были приняты данные исследований оставшихся 100 пациентов со злокачественными и доброкачественными очаговыми изменениями в легких, распределение больных по нозологии представлено в таблице 2.

Таблица 2. Распределение пациентов с исследуемой нозологией в легких, N= 100.

Нозология	Рак легкого N=30 (30%)	Очаги вторичного поражения N=23(23%)	Воспаление N=10 (10%)	Гамарто- ма N=20 (20%)	Тубер-- кулема N=4 (4%)	Рубцы N=13 (13%)
Пациенты (N=100)	30	23	10	20	4	13

Диагноз морфологически верифицирован у 76 пациентов (76%), посредством изучения материала полученного в ходе фибробронхоскопии, трансторакальной аспирационной биопсии, оперативного лечения.

10 (10%) пациентам с подозрением на наличие воспалительных очагов в легких проводилась противовоспалительная терапия с последующим КТ контролем после окончания лечения, по данным которой было установлено полное восстановление архитектоники легкого. Диагноз был подтвержден по данным лабораторных методов исследования.

У 14 (14%) больных отрицательная динамика очаговых изменений легких отсутствовала на протяжении 1 года и более, данных ПКТ и МРТ-ДКУ за злокачественный неоангиогенез получено не было.

2.2. Дизайн исследования.

72 обследуемым пациентам в условиях РНЦРР проведена мультиспиральная компьютерная томография органов грудной клетки с внутривенным контрастным усилением. 10 пациентам проведено нативное сканирование ввиду высокого риска развития аллергических осложнений – в анамнезе реакции по типу крапивницы, эпизоды затрудненного дыхания, отмечаемые после внутривенного введения йодсодержащих контрастных препаратов. 38 пациентам КТ органов грудной клетки с болюсным усилением была проведена в других лечебных учреждениях, давностью не позднее недели.

После проведения отбора, 100 включенных в исследование пациентов были распределены на две основные группы наблюдения в зависимости от уточняющего диагностического метода. Первую группу наблюдения составили 60 человек – им была выполнена перфузионная компьютерная томография, второй группе пациентов – 40 человек, была выполнена магнитно-резонансной томографии с динамическим контрастным усилением. Для проведения сравнительного анализа диагностической эффективности методов 30 пациентам из основных групп наблюдения была проведена

сочетанная ПКТ и МРТ-ДКУ диагностика в различной последовательности методов, временной интервал между исследованиями не превышал 36 часов.

Объектом исследования выступают очаговые изменения в легких, обнаруженные у 100 пациентов. Очаги локализовались в верхних, средних, нижних долях; центральных, плащевых отделах легких, имели различную форму, контуры, а также денситометрические характеристики, их размеры варьировали от 7мм и более. У пяти пациентов был множественный характер поражения (количество очагов более 3), при этом анализировались все очаги, вошедшие в поле сканирования с целью поиска наиболее показательного объекта, который в последующем был включен в результаты нашего исследования.

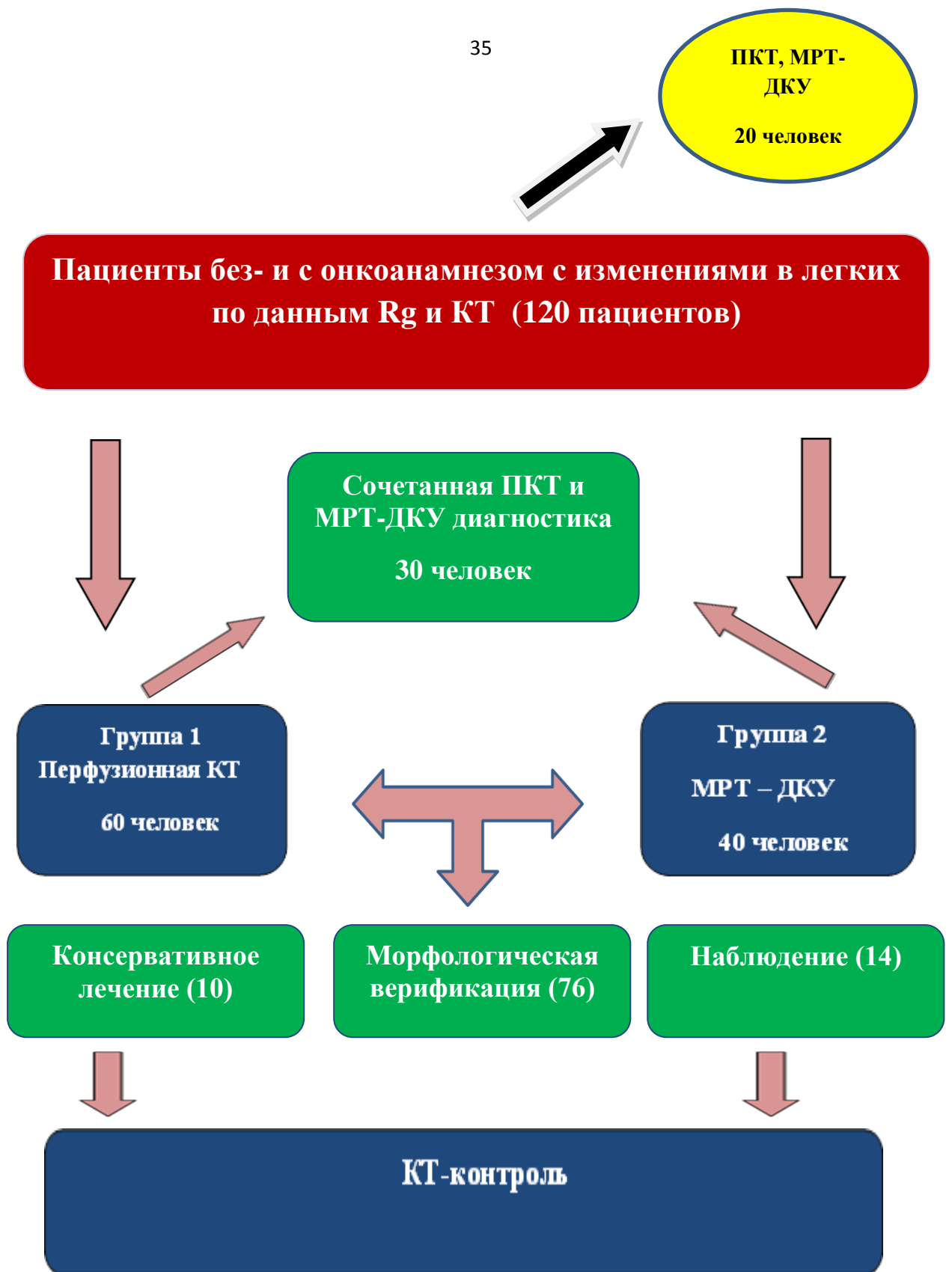

Рисунок 1. Дизайн исследования. В исследование включены 100 пациентов с очаговыми изменениями в легких по данным перфузионной компьютерной томографии и магнитно-резонансной томографии с динамическим контрастным усилением.

2.2.1. Группы наблюдения.

Работа построена на анализе данных уточняющей диагностики очаговой патологии легких в двух группах наблюдения. Всем пациентам на этапе первичной диагностики была выполнена КТ с внутривенным контрастным усилением или нативная КТ, неоднозначные результаты которых послужили показанием для выполнения дальнейших исследований и разделения пациентов на группы.

В первую группу наблюдения вошли 60 пациентов. Данные ранее проведенного компьютерно-томографического исследования с внутривенным болюсным усилением этих пациентов были дополнены перфузионной компьютерной томографией. У обследуемых диагностированы очаги злокачественной и доброкачественной природы, верифицированные по результатам пункционной биопсии, операционного материала у 44 (73%) пациентов; лабораторных методов исследования у 10 (16%); а также отсутствия динамики на протяжении длительного времени у 6 (10%) пациентов. Среди них у 16 (27%) человек были первичные эпителиальные опухоли (рак) легкого (мелкоклеточный, немелкоклеточный с различными гистологическими подтипами – аденокарцинома, плоскоклеточный, крупноклеточный), случаев периферической локализации опухолей отмечено больше чем центральной (11:5). У 14 (23%) больных имело место метастатическое поражение легких при опухолях различной первичной локализации: рак молочной железы, легкого, почки, толстой кишки, репродуктивной системы, остеогенная саркома. Доброкачественные очаги были представлены у 10 (16%) пациентов воспалительными изменениями (бактериальной - 90%, грибковой – 10% этиологии), у 10 (16%) гамартомой с разным соотношением в структуре жировой, мышечной, соединительной ткани, у 6 (10%) рубцовыми изменениями, у 4 (6%) – туберкулемами (табл.3).

Таблица 3. Распределение пациентов с изменениями в легких по данным ПКТ в зависимости от пола.

Пациенты N=60 (100%)	Рак легкого N=16 (26%)		Очаги вторичного поражения N=14 (23%)	Воспале- ние N=10 (17%)	Гамарто- ма N=10 (17%)	Тубер- кулема N=4 (7%)	Рубцы N=6 (10%)
	центра- льный	перифе- рический					
М 32 (53%)	3	8	6	7	6	2	0
Ж 28 (46%)	2	3	8	3	4	2	6

Во вторую группу наблюдения вошли 40 пациентов, которым была выполнена магнитно-резонансная томография с динамическим контрастным усилением. На этапе первичного обследования 30 пациентам была выполнена КТ с внутривенным болюсным усилением, 10 пациентам нативное КТ сканирование, ввиду наличия аллергических реакций на йодсодержащие контрастные препараты. Выявленные очаги были злокачественного и доброкачественного происхождения. Диагноз был верифицирован при пункционной биопсии, анализе операционного материала у 32 (80%) пациентов; у 8 (20%) отсутствие динамики на протяжении длительного времени. Среди обследуемых у 14 (35%) пациентов был диагностирован рак легкого, у 9 (22%) очаги вторичного поражения при раке молочной железы, легкого, надпочечника, остеосаркоме. Гамартома выявлена у 10 (25%) человек и поствоспалительный пневмофиброз - в 7 (17%) случаях (табл. 4).

Таблица 4. Распределение пациентов с исследуемой нозологией в легких по данным МРТ–ДКУ в зависимости от пола.

Пациенты N=40 (100%)	Рак легкого N=14 (35%)		Очаги вторичного поражения N=9 (22%)	Гамарто- ма N=10 (25%)	Рубцы N=7 (18%)
	центральный	периферический			
М 24 (60%)	2	6	7	8	1
Ж 16 (40%)	2	4	2	2	6

2.3. Методы исследования.

Всем пациентам на этапе первичного обследования выполнялась нативная КТ или КТ с контрастным усилением. Сканирование осуществлялось в аксиальной плоскости с дальнейшей реконструкцией в сагиттальной и фронтальной плоскостях. Толщина среза была равна 0,625мм, протяженность поля составляла в среднем 35-40см от верхней до нижней апертуры грудной клетки.

Последовательность проведения КТ сканирования:

1. Топографическая разметка области исследования во фронтальной и сагиттальной плоскостях
2. Нативное сканирование
3. Постконтрастное сканирование

Компьютерная томография с болюсным усилением проводилась в артериальную фазу – начало сканирования через 25с с момента введения контрастного препарата и венозную - начало сканирования через 40с от артериальной фазы.

В периферическую вену (чаще локтевую) устанавливался катетер 22G. Контрастный препарат вводился со скоростью 2,5-3,0мл/с в зависимости от состояния вен пациентов. Лучевая нагрузка, полученная пациентом в ходе исследования, выполненного по стандартному протоколу составляла в среднем 11-13мЗв.

После проведения нативной или КТ с болюсным усилением по стандартной методике 60 пациентам была выполнена ПКТ и 40 - МРТ-ДКУ для определения природы очаговых изменений в легких. При выборе зоны интереса МРТ учитывались данные предварительной компьютерной томографии.

2.3.1. Методика проведения КТ перфузии.

Исследования проводились в положении пациентов лежа на спине, с заведенными за голову руками. Для получения достоверных параметров перфузии, а также для полного расправления воздухосодержащих пространств мы просили пациентов задерживать дыхание на высоте вдоха на время сканирования. В случае невозможности задержки дыхания на необходимый период времени, тренировали у пациентов нечастое, одинаковой амплитуды дыхание. Периферическая вена, чаще локтевая или вена кисти пациента, пунктировалась до начала исследования катетером 18-20G.

2.3.2. Протокол сканирования.

Перфузионная КТ выполнялась на 128 - срезом компьютерном томографе фирмы «General Electric», модель «Optima CT 660». Постпроцессинговая обработка данных исследования проводилась на рабочей станции Advantage Workstation (GE).

Исследование начиналось с выполнения нативной фазы с использованием обычного протокола сканирования – напряжение на трубке 120 кВ, сила тока 350 мАс, ее продолжительность составляла в среднем 4-5с.

По данным нативного исследования определялась область проведения перфузии, протяжённость которой в нашем исследовании составляла 8см. После выделения поля сканирования, с консоли одновременно выполнялись команды на старт болюсной инъекции и перфузионного сканирования, которое начиналось с 3-х секундной задержкой. Для внутривенного введения контрастного препарата использовался автоматический инжектор MEDRAD Stellant D. В исследовании использовались контрастные препараты «Йопромид» и «Йомепрол», которые вводились со скоростью 4,0-4,5 мл/с по

схеме «short sharp bolus», в объеме 45мл, после чего сразу же вводилось 30 мл физиологического раствора с аналогичной скоростью (4,0-4,5 мл/с). Общий объем введенного раствора составлял 75мл. Такой протокол сканирования необходим для поддержания постоянной концентрации внутрисосудистого контрастного вещества и сохранения градиента концентрации между внутри - и внесосудистыми пространствами на высоком уровне. При «высоком» расположении очага во избежание феномена наведенного контрастирования мы выбирали вену на противоположной от интересующего объекта стороне.

Первая (основная) фаза перфузии состояла из 25 сканирований, включающих 13 движений стола в кранио-каудальном направлении и 12 движений в обратном направлении по 1,52 секунды каждая. Общее время выполнения данного этапа равнялось 40 секундам. Далее в течении 5с выполнялось по 4 добавочных перфузионных фаз на протяжении 15с, после чего увеличивался интервал и проводилось по 4 фазы каждые 20с в течении 100с, каждое из которых состояло из одного сканирования в режиме «вперед-назад». Таким образом, общее время перфузионного сканирования составляло 160 секунд.

После 15 минутного перерыва, необходимого для падения концентрации контрастного вещества в сосудистом русле, пациенту выполнялась КТ с болюсным усилением в артериальную и венозную фазы. КТ сканирование с болюсным усилением проводилось в каудо-краниальном направлении. Подобный протокол сканирования нами был установлен в целях уменьшения артефактов от законтрастированной подключичной вены. Для наглядности приводим сводный протокол исследования в таблице 5.

При необходимости повторных перфузионных исследований рекомендуется вводить контрастный препарат через один венозный доступ и с аналогичной предыдущему сканированию скоростью.

Для уменьшения дозы рентгеновского излучения при ПКТ целесообразно использовать значения низкого напряжения (80-100 кВ) и

силы тока (120- 200 мАс). В таблице 6 приведены суммарные значения лучевой нагрузки при выполнении перфузионной КТ.

Таблица 5. Протокол перфузионной компьютерной томографии.

Фазы исследования (количество повторений)	Время сканирования (секунды)	Контрастное усиление
Нативная фаза x 1	4-5 с	-
Выбор области перфузии (8см)		
Перфузия (основная фаза) x 25	40 с	4,0-4,5 мл/с
Перфузия (добавочные фазы) x 8	120 с	-
Задержка для снижения концентрации КВ 15 минут		
КТ с болюсным сканированием x 2	60 с	2,5 -3 мл/с

Исходя из данных приведенных в таблице 6, лучевая нагрузка на пациентов при нативном сканировании в среднем составила 5мЗв, при перфузии 4мЗв и 8мЗв при КТ с внутривенным контрастным усилением. Показатели дозы облучения рассчитывались для каждого пациента индивидуально после завершения исследования.

Таблица 6. Значения дозовой нагрузки при выполнении перфузионной КТ.

Нативная фаза	5 мЗв	Итого: 17 мЗв (8см)
Перфузия (8 см)	4 мЗв	
КТ с болюсным усилением	8 мЗв	

2.3.3. Математические модели для расчета количественных показателей перфузии.

Постпроцессинговая обработка – заключительный этап перфузии, состоящий из получения качественных и количественных данных. Обработка данных исследования проводилась на рабочей станции Advantage Workstation (GE).

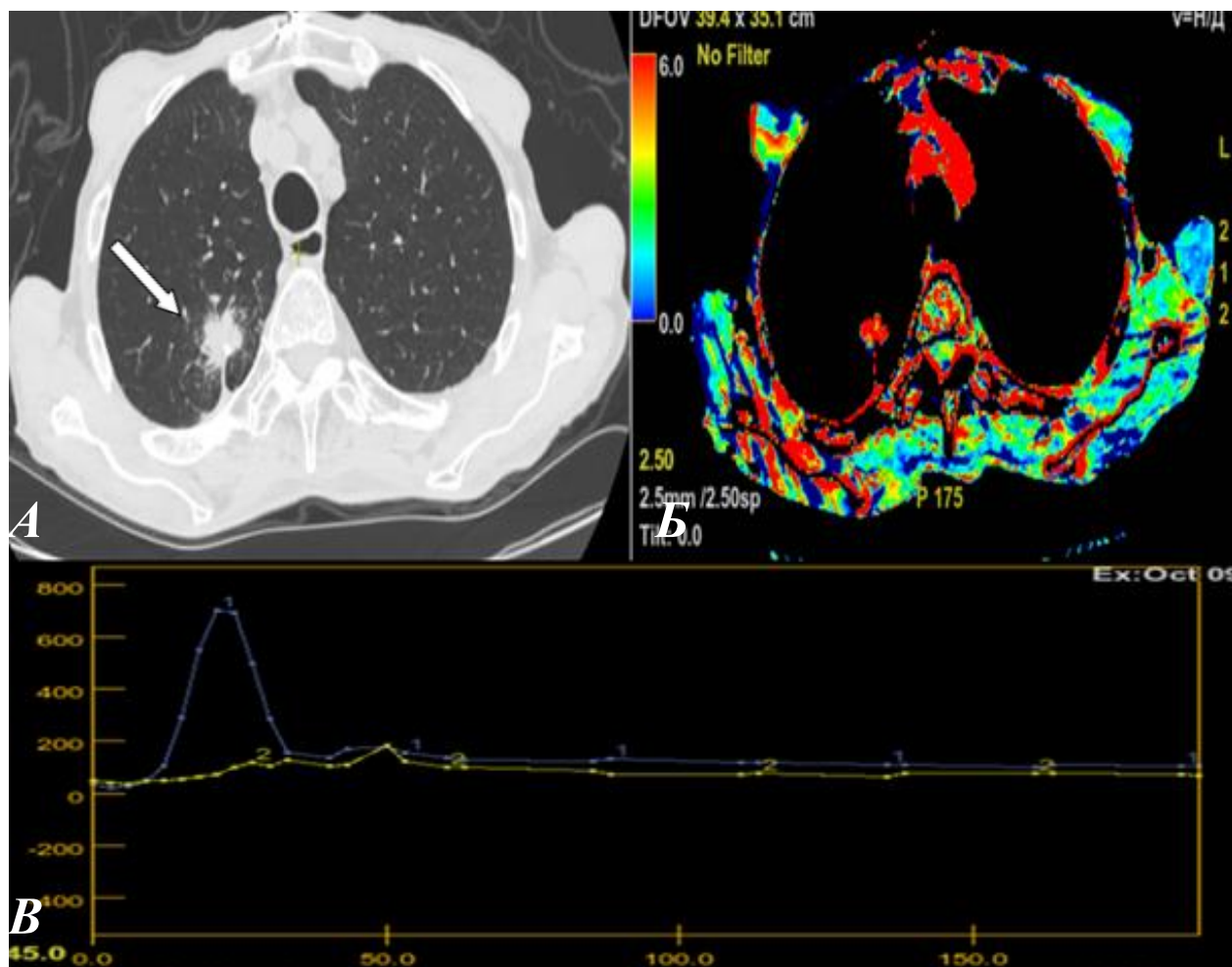
В наших исследованиях для расчета перфузии в зоне интереса мы использовали заложенный в рабочую станцию метод деконволюции, также описанный в работах других авторов [67].

Для определения ангиогенеза в очаге ROI#2 необходимо выделение ориентиров. В нашей работе мы сравнивали параметры кровотока в очаге ROI#2 по отношению к аорте. Размещение ROI#1 на аорту позволяет получить кривую плотность/время в выбранном сосуде и выражается в HU/c. Это необходимо для выявления разницы между количеством контрастного препарата в сосуде и в анализируемом очаге. Третья область интереса ROI#3 необходимая для определения количественных показателей кровотока выставлялась также на аорту, после построения перфузионных карт.

После выделения ориентира выстраивались перфузионные цветовые карты, на которых легочная паренхима, имеющая нормальную плотность при стандартной КТ $<(-)900\text{HU}$, не содержащая очагов с патологическим кровотоком, была представлена черным полем. Легочные сосуды, структуры средостения, мягкие ткани грудной стенки раскрашивались в разные цвета в зависимости от степени кровоснабжения. Цветовой диапазон выстраивался по системе RGB (red, green, blue красный-зеленый-синий). Структуры с повышенным содержанием контрастного вещества, следовательно, с повышенным кровотоком, раскрашивались в красный цвет либо стремились к нему, и, наоборот, зоны с низким кровотоком приближались к синей цветовой гамме (рис. 2).

Качественный анализ состоял из анализа цветных карт автоматически выстраиваемых программой для каждого параметра перфузии: а) (BV мл/100г) - общий объем крови, проходящей через сосуды в выбранной зоне; б) (BF мл/100/г/мин) - скорость прохождения определенного объема крови через заданный объем ткани за единицу времени; в) (Tmax с) – время максимальной концентрации контрастного вещества; г) (PS мл/100/г/мин) – проницаемость сосудистой стенки; д) (TTP с) - время достижения пиковой

концентрации контрастного вещества. Количественные показатели отображались в сводной таблице цифровых значений.



Г

Количественные показатели перфузии	BV (мл/100г)	BF (мл/100/г/мин)	PS (мл/100/г/мин)	Tmax (с)	TTP (с)
	55,794	365,1	202	3,207	17,24

Рис.2. Рецидив рака (аденокарцинома) в верхней доле правого легкого. А) МСКТ - в верхней доле правого легкого в области постоперационных скрепок определяется очаг. Б) Перфузионная карта демонстрирует высокий кровоток в очаге. В) Кривые пиковой концентрации плотность/время в аорте (ROI#1) и анализируемом очаге (ROI#2). Г) Высокие количественные показатели перфузии в анализируемом очаге - BV = 55,794мл/100г; BF= 365,1 мл/100/г/мин; PS = 202 мл/100/г/мин; Tmax. = 3,207с; TTP = 17,24с.

При структурированном качественном анализе параметрические цветовые карты дают визуальное представление о скорости кровотока и объеме крови в исследуемой области, что позволяет быстро определить области с самым высоким или самым низким кровотоком.

Проведенное исследование показало, что оптимально ставить метку небольшого размера на сосуде (в пределах 10-15 мм²), что позволяет уменьшить неоднородность зоны интереса, выражаемое показателем стандартное отклонение от средних значений.

Как показал анализ, ROI#2 необходимо выставлять в участках наибольшего кровотока, определяемого на основании цветowych карт. Для оценки параметров перфузии в зоне патологических изменений качество визуального изображения очага не имеет существенного значения - собственно макроструктура его исследуется при стандартной КТ. Меняя положение области интереса в очаге, а также его размеры, параметры перфузии также могли колебаться в значительных пределах. Неоднородность зон ангиогенеза при раке легкого и метастатическом поражении связана с процессами распада и новообразования патологических тканей. Необходимо избегать попадания области интереса на легочные сосуды в случае их расположения в толще очага, включение которых дает завышенные показатели перфузии и искажает реальную картину. У всех пациентов при выставлении ROI на сосуды типы кривых отношения плотность/время были схожими.

2.3.4.Методика магнитно-резонансной томографии с динамическим контрастным усилением.

МР исследования проводились в положении пациентов лежа на спине, с опущенными вдоль туловища руками. Для получения качественных изображений, а также для расправления воздухосодержащих пространств больные на время сканирования задерживали дыхание на высоте вдоха. До начала нативного исследования пунктировалась периферическая вена пациента, игла подсоединялась к автоматическому шприцу инжектору для последующего болюсного введения парамагнетика. Толщина среза сканирования варьировала от 0,3см до 0,5см. Поле сканирования составляло от 35 до 40см от верхней до нижней апертуры грудной клетки.

2.3.5. Протокол сканирования.

МРТ-ДКУ выполнялась на магнитно-резонансном томографе (МРТ) фирмы "Toshiba" «Atlas» мощностью 1,5Т. Данные МРТ-ДКУ анализировались на диагностической рабочей станции "Видар - ИнфоРад 3.0. "

Исследование проводилось с использованием катушки для тела, что позволяло сканировать все легкое, с выполнением в аксиальной проекции стандартных последовательностей в T2 (дополнялось фронтальной проекцией), T1ВИ, T2 с подавлением сигнала от жировой ткани (табл. 7).

Таблица 7. Последовательности нативной МРТ при очаговых изменениях в легких.

Последовательность	Проекция	Время сканирования
T2ВИ	Ах	30 сек
T2STIR	Ах	42 сек
T2ВИ	cor	45 сек
T1ВИ	Ах	84 сек

МРТ–ДКУ начиналось с преконтрастного сканирования T1STIR в аксиальной плоскости, толщиной среза 0,5см. Болюсное введение парамагнетика производилось не выдвигая пациента из туннеля томографа - вводилось 20,0 парамагнетика со скоростью 1,5-2,5мл/с (в зависимости от состояния вен пациента) и последующего введения физиологического раствора в объёме 15мл. Общий объем введенного раствора составлял 35мл. Время инъекции составляло 20-25с. Время сканирования и задержки между фазами МРТ-ДКУ представлено в таблице 8.

Таблица 8. Временные параметры протокола МРТ – ДКУ легких.

Фаза	Время ожидания	Длительность серии
Прекоонтрастная	0	12 -16сек
Артериальная	25сек	12 -16сек
Венозная	35сек	12 -16сек
Отсроченная	45сек	12 -16сек

По окончании введения контрастного вещества начиналось сканирование артериальной, затем через 35 секундную задержку -

венозной фазы исследования и только через 45 секунд после окончания предыдущего сканирования регистрировалась отсроченная фаза. Время сканирования каждой из фаз составляло 14с, что позволяло проводить исследование при полной задержке дыхания. В итоге время МРТ-ДКУ составляло в среднем 2-3мин.

2.3.6. Математические модели для расчета количественных гемодинамических показателей при магнитно-резонансной томографии с контрастным усилением.

В наших исследованиях мы исходили из двухкамерной фармакокинетической модели - после введения парамагнетика равновесие между его содержанием в крови и концентрацией в экстраваскулярной жидкости наступает в определенный промежуток времени. Полагают, что в совокупности тканей и биологических жидкостей организма можно выделить две камеры, которые отличаются степенью доступности для проникновения парамагнетика. К центральной камере относится кровь в крупных сосудах, к периферической – артериолы, капилляры, вены. Интерстициальная жидкость органов и тканей в нашем исследовании – образование в легочной ткани, мягкие ткани спины, легочная паренхима. МР-томограммы, выполненные на одном и том же уровне, располагаются последовательно в ряд от нативной до поздней фазы, что позволяет построить кривую распределения парамагнетика в зависимости от времени в любой точке.

Для определения природы очагов нами проанализирован параметр концентрация/время в 4 точках кривой: на пике МР-сигнала в аорте (дополнительно изучался данный параметр в легочной артерии на стороне зоны интереса) 40-50с исследования, в точке закрытия аортальных клапанов (данные точки отражали артериальную фазу циркуляции) 90-110 сек исследования, паренхиматозная фаза, венозная фаза - окончание исследования.

Полученные T1ВИ до и после введения парамагнетика отражали показатель концентрация/время области интереса, который анализировался

качественно, количественно и характеризовал ангиогенез в очаговом образовании легких. Качественный анализ проводился по форме получаемых кривых, сравнительной оценке пиков интенсивности МР сигнала от крупных сосудов, мягких тканей спины, очагового образования и паренхимы легкого. Также осуществлялся количественный анализ полученных данных - уровень и время максимальной интенсивности МР-сигнала в артериальной, паренхиматозной, венозной фазах в вышеуказанных структурах грудной клетки, которые рассчитывали по шкале интенсивность сигнала/время исследования; время фазового распределения парамагнетика (стадии накопления и стадии выведения).

Как показал количественный анализ интенсивности МР-сигнала в аорте, легочной артерии различие интенсивности от различных зон сосуда в пределах одного среза может достигать 15%. На наш взгляд это обусловлено сложным анатомическим расположением сосуда по отношению к плоскости сканирования, неоднородностью распределения парамагнетика в его объёме. Кроме того, установлено, что максимальная интенсивность МР-сигнала от аорты (МР_{макс}) при МРТ–ДКУ индивидуальна и может варьировать в пределах 40-45%, что, вероятно, связано с конституцией, полом и возрастом пациентов, уровнем артериального давления на момент инъекции, скоростью введения парамагнетика. Передвигая ROI вдоль сосуда и меняя его площадь, определяют зону с наибольшей интенсивностью сигнала. Как показало исследование, площадь ROI при этом не имела значения и могла колебаться в значительных пределах - от точечной до более половины диаметра артерии.

Различие интенсивности сигнала также имело место в очаговых образованиях легких, мягких тканях спины, других зонах интереса и зависела от величины МР_{макс} аорты. Для достоверности МР_{макс} аорта/зона интереса проводился поиск максимального МР сигнала в каждой из изучаемых областей с последующим вычислением Индекса Контрастирования (ИК), отображающим степень накопления парамагнетика в объекте исследования относительно основного анатомического ориентира - аорты. При этом, как

показал анализ, площадь выставяемого ROI не имела существенного значения и могла колебаться в значительных пределах - от точечной до полного охвата зоны интереса. При определении МРмакс легочной ткани необходимо выбирать области, свободные от сосудов, попадание на которые ROI дает завышенный МР-сигнал. Исследование МР-сигнала от легочной артерии было вспомогательным и обуславливалось возможным двойным кровоснабжением очага в легком.

МРмакс от аорты на пике артериальной фазы принималось за единицу. Вычисление ИК исследуемого объекта производилось по формуле: МРмакс зоны интереса / МРмакс аорты (другого сосуда).

В поисках маркеров доброкачественности проводилось сравнительное исследование интенсивности МР сигнала по отношению к аорте, легочной артерии от очагового образования, мышц спины и паренхимы легкого на стороне поражения. Проводилось сравнительное исследование качественных параметров кривой концентрация/время и ИК очаговых образований, мышц спины и паренхимы легких на стороне поражения (рис.3).

2.4.Статистическая обработка данных.

Диагностическая значимость применяемых методов рассчитывалась с определением прогностической ценности отрицательного результата (-VP, negative predictive value), прогностической ценности положительного результата (+VP, positive predictive value), чувствительности (Se, sensitivity), специфичности (Sp, specificity) и точности (Ac, accuracy).

Чувствительность (Se) методов рассчитывалась по формуле:

$$SE = \frac{TP}{TP+FN} \times 100$$

где TP – истинно положительные результаты; FN – ложноотрицательные результаты.

Специфичность (Sp) методов рассчитывалась по формуле:

$$SP = \frac{TN}{TN+FP} \times 100$$

где TN – количество истинно отрицательных результатов; FP – количество ложноположительных результатов.

Точность (Ac) методов рассчитывалась по формуле:

$$Ac = \frac{TP+TN}{TP+TN+FP+FN} \times 100$$

где TP – истинно положительные результаты;

TN- истинно отрицательные результаты;

FP – количество ложноположительных результатов;

FN – ложноотрицательные результаты.

Прогностичность положительного результата (+PV, PVP) рассчитывалась по формуле:

$$PVP = \frac{TP}{TP+FN} \times 100$$

где TP – истинно положительные результаты; FN – ложноотрицательные результаты.

Прогностичность отрицательного результата (-PV, PVN) рассчитывалась по формуле:

$$PVN = \frac{TN}{TN+FP} \times 100$$

где TN – истинно отрицательные результаты;

FP – ложноположительные результаты.

Анализ параметров кровотока в очагах по данным ПКТ проводился по t критерию Стьюдента для двух независимых выборок – групп со злокачественными и доброкачественными изменениями. Результаты выражались в виде средних значений и стандартных отклонений, при этом оценка исследуемого параметра, которая, по крайней мере, в два раза превосходит свою стандартную ошибку (t-value > 2.0), рассматривалась, как статистически значимая (p<0.05).

Статистический анализ нами был выполнен с помощью специализированного программного обеспечения IBM SPSS Statistics 20 и Stata 12.0. (Stata Corp, USA).

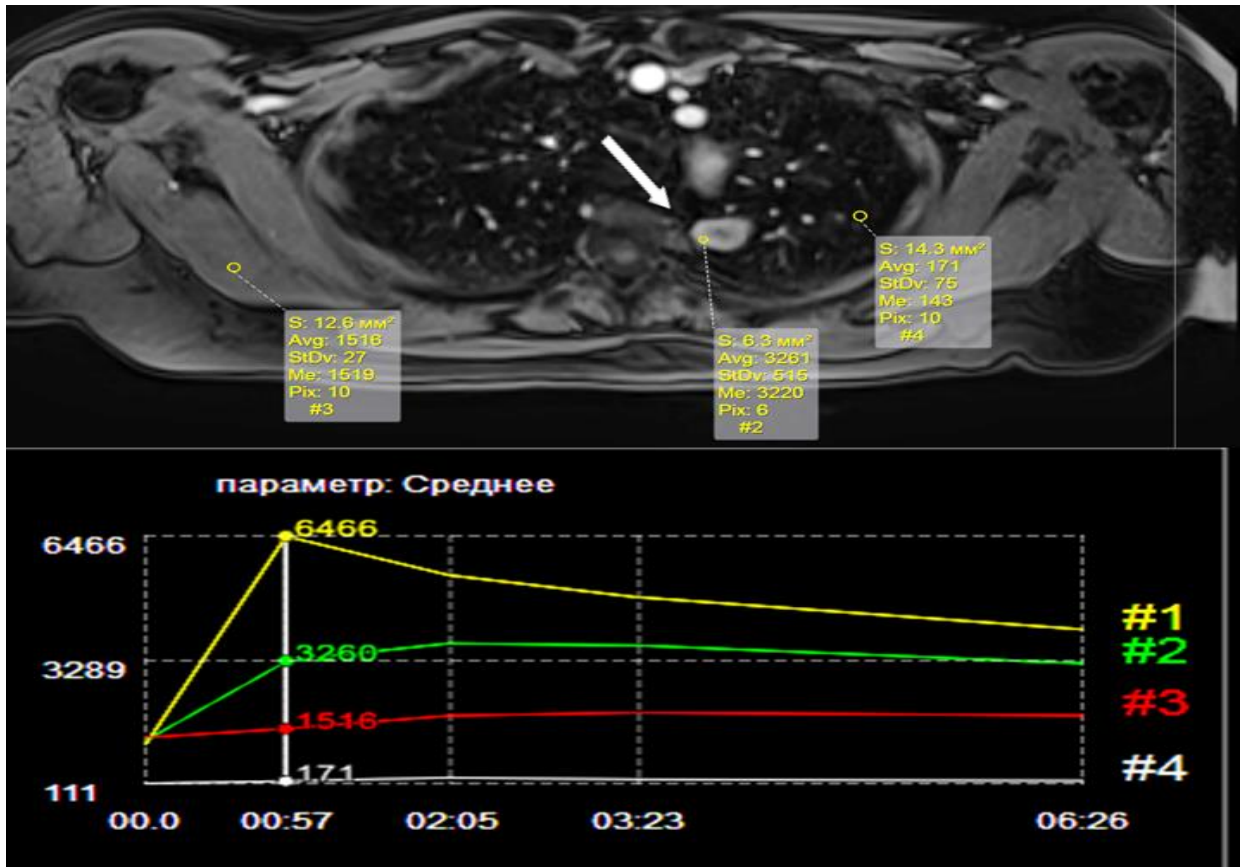


Рис. 3. Метастаз рака молочной железы в верхней доле левого легкого. МРТ - ДКУ. 1 – кривая концентрация/время в аорте, 2 - кривая в зоне патологических изменений, 3 - кривая в мягких тканях спины, 4 - кривая в неизменной паренхиме легких.

ГЛАВА 3. ВОЗМОЖНОСТИ ПЕРФУЗИОННОЙ КОМПЬЮТЕРНОЙ ТОМОГРАФИИ И МАГНИТНО-РЕЗОНАНСНОЙ ТОМОГРАФИИ С ДИНАМИЧЕСКИМ КОНТРАСТНЫМ УСИЛЕНИЕМ В ОПРЕДЕЛЕНИИ ПРИРОДЫ ОЧАГОВ В ЛЕГКИХ (РЕЗУЛЬТАТЫ СОБСТВЕННЫХ ИССЛЕДОВАНИЙ)

3.1. Перфузионная КТ при очаговых образованиях в легких (1 группа наблюдения).

Проанализированы результаты низкодозной ПКТ 60 пациентов с очаговыми изменениями в легких. Для определения генеза очагов, согласно используемой нами методики ПКТ, проводился сравнительный анализ цветowych карт, цифровых показателей, кривых кровотока, полученных при выставлении области интереса на очаг и аорту.

Как показал анализ параметров кровотока у 60 пациентов, было выделено три типа очагов, различающихся по характеру васкуляризации, нашедших свое отражение в количественных показателях перфузии в зоне интереса на основании цветowych карт и кривых зависимости плотности от времени:

Очаги с высокими показателями перфузии - 17 (28%) случаев

Очаги со средними показателями перфузии - 18 (30%) случаев

Очаги с низкими показателями перфузии - 25 (41%) случаев

Разделение на типы проводилось на основании отношения количественных показателей перфузии (объема крови, скорости кровотока) в очагах к средним значениям кровотока в аорте (табл. 9). Также были вычислены временные показатели кровотока (Tmax и TTP) в анализируемом сосуде. Рассчитывались проницаемость сосудистой стенки, время максимальной концентрации и время достижения пиковой концентрации контрастного вещества в исследуемых очагах для всех типов перфузии.

Таблица 9. Средние числа значений кровотока в аорте по данным ПКТ.

Показатели кровотока	BV(мл/100г)	BF(мл/100г/мин)	Tmax(с)	TTP(с)
Средние значения	70	818	1	9

Средние значения кровотока в аорте, принятой нами в качестве ориентира, у всех пациентов имели минимальный разброс. Величины объема крови (BV) колебались в пределах 66-72 мл/100г, скорость кровотока (BF) в аорте у всех пациентов была постоянной и равнялась 818 мл/100г/мин, что объясняется одинаковой высокой скоростью введения контрастного препарата и отсутствием влияния на нее различных факторов. Такие временные показатели в сосуде, как время максимальной концентрации (Tmax) и время достижения пиковой концентрации (TTP), были в пределах 0,05-1,8с и 7-14с соответственно.

В процессе работы было получено три основных типа кривых для относительных величин, отражающих зависимость плотности от времени в очаге при перфузионном сканировании. При этом следует отметить тот факт, что тип кривой мог существенно меняться в зависимости от положения выделенной области интереса, что объяснялось различной степенью васкуляризации разных локусов очага, а также неоднородностью его структуры.

Для первого типа кривой характерно наличие артериального пика в очаге, сопоставимого по высоте с аортальным пиком, либо достигающего 1/3 и более высоты кривой аорты, с последующей венозной фазой и длительным периодом выведения контрастного препарата. Одной из разновидностей данного типа была кривая, при которой время достижения максимальной концентрации наступало раньше, чем в аорте, что вероятно, обусловлено кровоснабжением очага из сосудов малого круга кровообращения.

При втором типе кривая могла достигать максимальных значений $\frac{1}{2}$ и более высоты от кривой аорты в любую фазу исследования и находиться длительное время на установленном уровне.

Третий тип характеризовался низкими значениями плотности, едва составляющими 20% от пика в аорте, либо ее отрицательными значениями.

На этапе первичного обследования всем пациентам была выполнена КТ с внутривенным болюсным усилением. В целях уточняющей диагностики природы выявленных очагов в легких было проведено низкодозное перфузионное сканирование, по результатам которого в когорте пациентов из 17 (28%) человек, получены высокие показатели васкуляризации очагов, представленные в таблице 10.

Таблица 10. Количественные показатели ПКТ в очагах с высокими значениями перфузии (средние значения).

Пациенты N=17	BV (мл/100г)	p	BF (мл/100г /мин)	p	PS (мл/100г /мин)	p	Tmax (с)	p	TTP (с)	p
Рак легкого N=8	57 (44-70)	0,143	688 (558-818)	0,119	225 (190-261)	0,099	7,5 (5-10)	0,205	29,5 (17-42)	0,255
Метастазы в легких N=5	55,5 (46-65)	0,108	700 (583-810)	0,106	180 (170-190)	0,035	7 (4-10)	0,258	31 (23-39)	0,161
Воспалительные очаги N=4	57 (47-68)	0,115	719 (620-806)	0,087	199 (168-231)	0,1	8 (4-12)	0,295	23,5 (10-37)	0,332

По результатам ПКТ, 13 (76%) случаев богато васкуляризованных очагов, составляли образования злокачественной природы, у 4 (23%) пациентов очаги были воспалительного генеза. Размеры одного из злокачественных новообразований легкого не превышали 0,7см, тем не менее, в нем отчетливо регистрировался высокий кровоток, отображавшийся на перфузионной карте в красном цвете. Визуально, по характеру

изображения на перфузионных картах, очаги были идентичны (отображались в красной цветовой гамме в полном объеме либо более половины объема), количественные же значения, представленные в сводной таблице при установке области интереса на зоны высокого кровотока в различных отделах одного очага или в очагах у разных пациентов, могли незначительно отличаться. Высокие показатели перфузии в опухолях злокачественной природы объяснялись сетью патологических сосудов. Высокие цифры кровотока в воспалительных очагах вызваны активным метаболизмом – один из признаков воспалительного процесса.

При построении графика плотность/время при ПКТ в очагах с высокими значениями перфузии отмечалась кривая, обозначенная нами как первый тип (рис. 4).

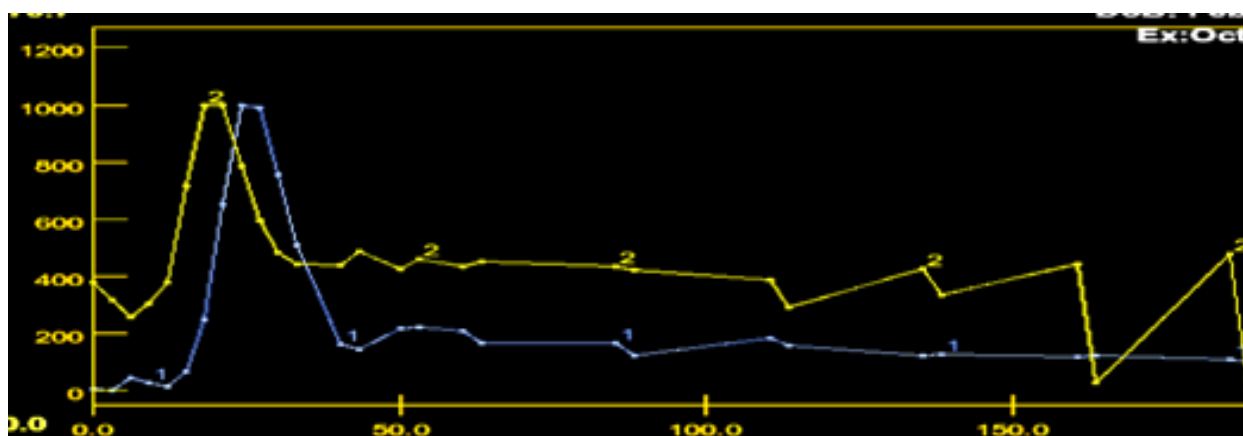


Рис. 4. Кривые плотность/ время в аорте ROI#1 и очаге ROI#2 с высокой перфузией.

На графике кривые плотность/время в аорте (#1) и анализируемом очаге (#2) при злокачественной патологии были сопоставимы, либо кривая могла достигать $\frac{1}{2}$ высоты пика в аорте с последующей венозной фазой и длительным периодом выведения. Подобный тип графика наблюдался исключительно у пациентов со злокачественными очаговыми изменениями в легких. Что касается воспалительных изменений – они имели высокие значения плотности, но тип кривой был иным, характеризовался быстрым поступлением контрастного препарата в очаг, высокими значениями в артериальную и венозную фазы и длительным периодом выведения. Это

позволило наряду с оценкой макроструктуры изменений по данным КТ, предположить воспаление легких, что подтверждалось разрешением процесса при динамическом мониторинге.

Размеры и плотностные характеристики патологических изменений у этих больных по данным КТ с болюсным усилением представлены в таблице 11.

Таблица 11. Размеры и плотностные характеристики патологических очагов в легких по данным нативной и КТ с болюсным усилением.

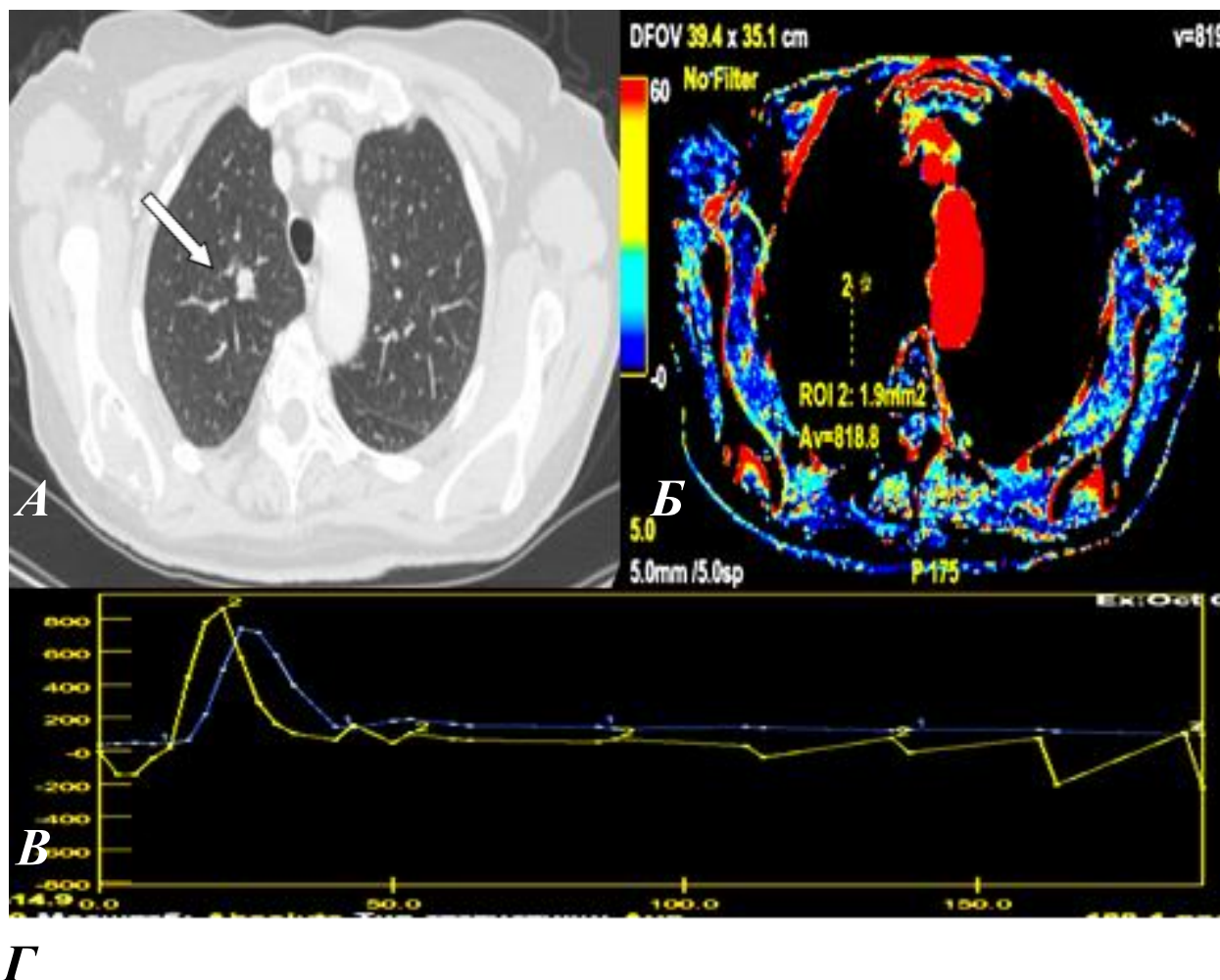
Пациенты N=17	Размеры (см)	p	Нативная фаза (НУ)	p	КТ+КУ (НУ)	p
Рак легкого N=8	1,5 (1,2-1,9)	0,166	41 (35-47)	0,093	110 (101-120)	0,055
Метастазы в легких N=5	1,55 (0,7-2,4)	0,319	57 (38-76)	0,205	102 (98-106)	0,025
Воспалительные очаги N=4	1,6 (1,3-2,0)	0,156	57,5 (55-60)	0,028	102 (86-119)	0,102

Как видно из таблицы 11, плотность исследуемых объектов увеличивалась в 2 и более раз, после болюсного введения йодсодержащих веществ, при КТ выполненной по стандартной методике.

КЛИНИЧЕСКИЙ ПРИМЕР №1

Пациентка М., 45 лет. В анамнезе рак правой почки T1N0M0, состояние после хирургического лечения в 2015г. В плане динамического мониторинга ежегодно проходила КТ органов грудной клетки. При контрольном обследовании в верхней доле правого легкого выявлен небольших размеров очаг солидной плотности, о природе которого однозначно высказаться не представлялось возможным. Со слов пациентки неделю назад отметила эпизод подъема температуры тела до 38 °С и сухой кашель. С учетом анамнеза назначен КТ мониторинг через две недели после окончания противовоспалительной терапии. При контрольном исследовании ранее выявленный очаг незначительно увеличился в размерах на 0,1см. С целью уточнения характера очага была проведена ПКТ, по данным которой на цветовой карте были выявлены высокие значения

перфузии (рис. 5). Данные проведенного ПКТ исследования позволили предположить злокачественную природу изменений. Выполнена фибробронхоскопия с биопсией, при исследовании полученного материала выявлены клетки рака. Гистологическое заключение: высокодифференцированная аденокарцинома легкого, железистый вариант строения.



Количественные показатели перфузии	BV (мл/100г)	BF (мл/100/г/мин)	PS (мл/100/г/мин)	Tmax (с)	TTP (с)
		59	818	180	4

Рис.5. Больная М., 45 лет. Периферический рак (аденокарцинома) правого легкого. А) МСКТ - в верхней доле правого легкого определяется очаг. Б) Перфузионная карта демонстрирует высокий кровоток в очаге. В) Кривые пиковой концентрации плотность/время в аорте (ROI#1) и анализируемом очаге (ROI#2). Г) В анализируемом очаге были выявлены высокие количественные показатели перфузии - BV=58,97мл/100г; BF=818,8мл/100/г/мин; PS=190мл/100/г/мин, Tmax.=4,0с, TTP=17с.

Таким образом, данное клиническое наблюдение демонстрирует возможности ПКТ в определении злокачественной природы очага при высоких значениях перфузии.

Как показал анализ, очаги в легких с высокими показателями перфузии наблюдались у больных со злокачественными и воспалительными изменениями. Что было обусловлено высоким ангиогенезом при раке, метастазах и высоким метаболизмом при воспалении. Дифференциальным признаком злокачественных и доброкачественных процессов в легких был качественный и количественный анализ кривой кровотока – длительный период выведения контрастного вещества при воспалительных изменениях (естественно с учетом клинико-лабораторных данных и макроструктуры очага по данным нативной КТ).

Во второй когорте пациентов были выявлены очаги со средними показателями перфузии при ПКТ - 18 (30%) случаев (табл.12).

Таблица 12. Количественные показатели ПКТ в очагах со средней перфузией (средние значения).

Паци- енты N=18	BV (мл/100 г)	p	BF (мл/100/г/м ин)	p	PS (мл/100/г /мин)	p	Tmax (с)	p	TTP (с)	p
Рак легкого N=4	37 (29-45)	0,136	412 (274-551)	0,206	130 (87-174)	0,205	17 (14-20)	0,111	67 (60-74)	0,066
Метаста- зы в легких N=7	34 (24-44)	0,182	401 (279-523)	0,188	178 175-182)	0,012	17 (14-20)	0,111	68 (56-80)	0,111
Хондро- гамар- тома N=1	25	-	270	-	9	-	15,5 (11-20)	0,18	24	-
Воспали- тельные очаги N=6	38 (30-46)	0,132	341 (273-409)	0,125	130 (92-168)	0,181	15 (10-20)	0,205	61,5 (46-77)	0,157

Как видно из таблицы 12, в 11 (61%) случаях очаги со средними показателями перфузии были злокачественной природы, в 6 (33%) случаях

очаги имели воспалительную этиологию. В единичном наблюдении грибковой пневмонии, на перфузионной карте в центральных отделах очага, кровотоков не регистрировался. Особое внимание заслуживает случай достаточно больших размеров хондрогамартомы, со средними показателями перфузии. Согласно данным литературы в хондрогамартомах, размерами свыше 2,0см, накопление контрастного вещества происходит по периферии, за счет оттесненной легочной паренхимы [42]. Однако, в этом наблюдении на перфузионной карте кровотоков в большей или меньшей степени регистрировался во всей толще образования.

При построении графика плотность/время при ПКТ в очагах со средней перфузией отмечалась кривая, для которой было характерно наличие быстрого подъема до $\frac{1}{2}$ высоты аортального пика с длительным периодом выведения (рис. 6).

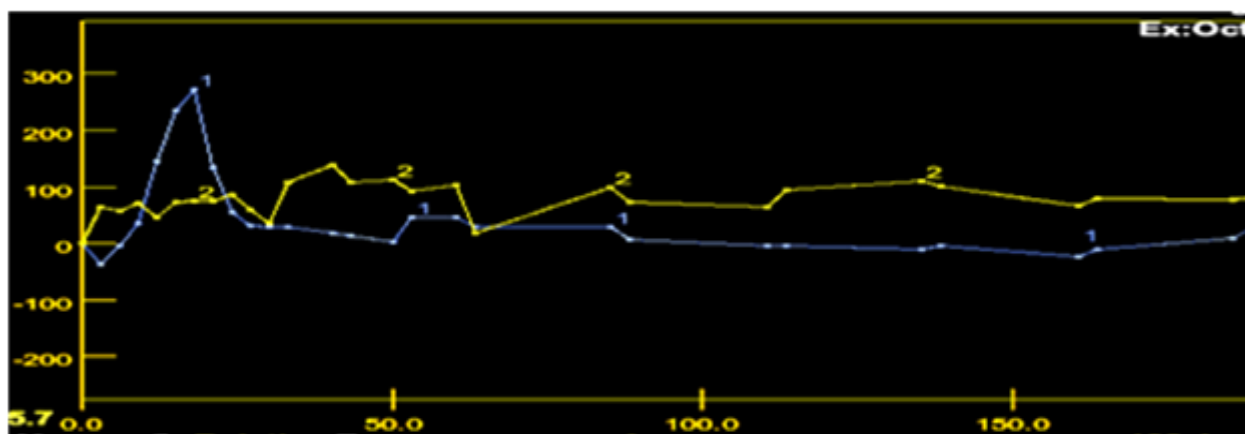


Рис. 6. Кривые плотность/ время в аорте ROI#1 и очаге ROI#2 со средней перфузией.

Подобный тип кривой наблюдался как у пациентов со злокачественными, так и у пациентов с доброкачественными очаговыми изменениями в легких с небольшими вариациями в разные временные промежутки.

Размеры и плотностные характеристики очагов у этих больных по данным КТ с КУ представлены в таблице 13.

Как видно из представленной таблицы, злокачественные очаги в легких после внутривенного контрастного усиления активно накапливали

контрастный препарат. Максимальное накопление отмечалось преимущественно в венозную фазу исследования. Воспалительные очаги, за исключением единичного случая вызванного грибковой инфекцией, по данным нативного сканирования имели гомогенную мягкотканую плотность (51 HU), умеренно усиливались на постконтрастных изображениях.

Один случай грибковой пневмонии характеризовался наличием в центральных отделах очага небольшого участка жидкостной плотности, вероятно, вследствие некроза, а его периферические отделы активно накапливали контрастного препарата. При сопоставлении срезов отсутствие кровотока на цветовой карте при ПКТ совпадало с участком жидкостной плотности выявленном при КТ сканировании.

Таблица 13. Размеры и плотностные характеристики очагов в легких по данным нативной и КТ с болюсным усилением.

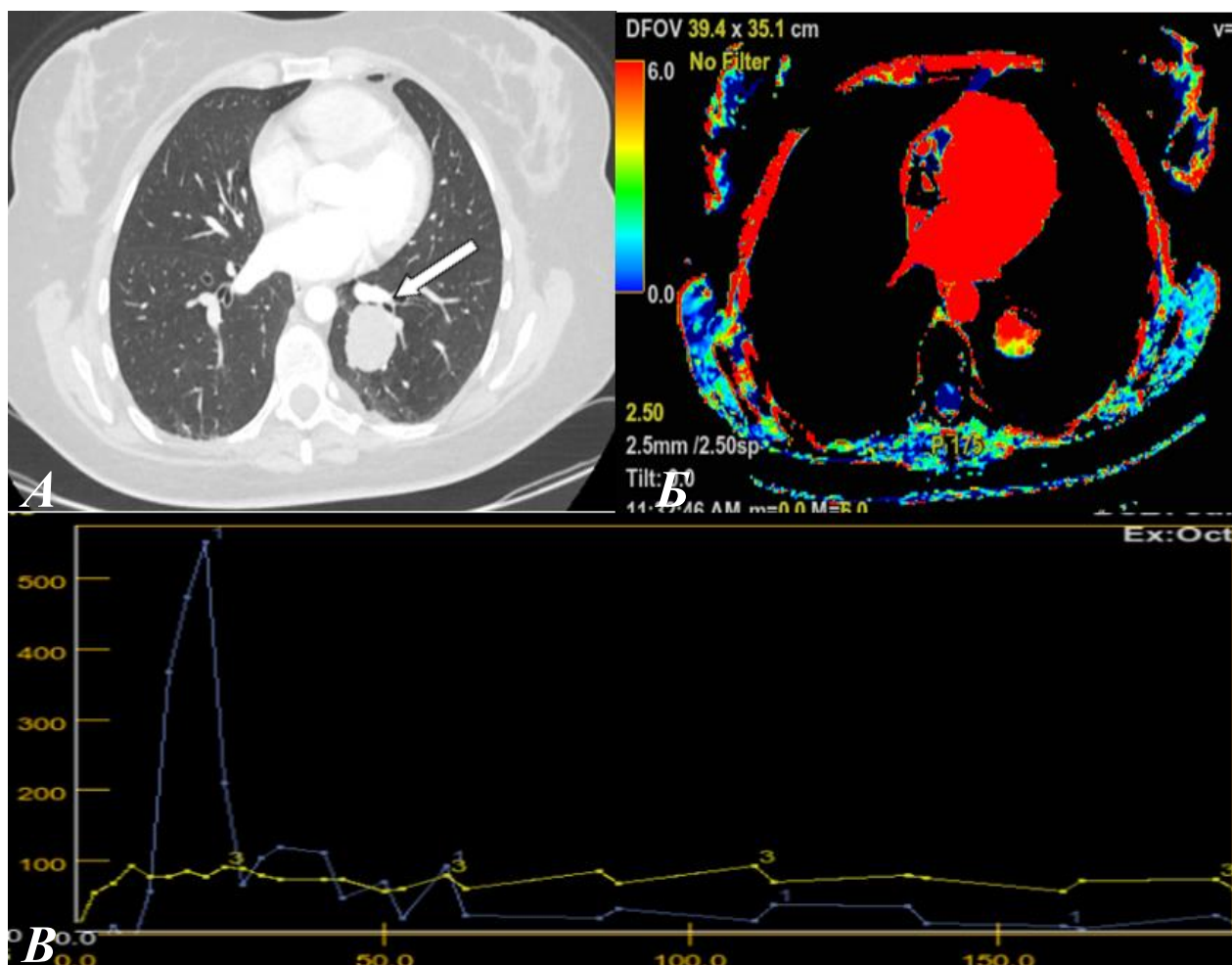
Пациенты N=18	Размеры (см)	ρ	Нативная фаза (HU)	ρ	КТ+КУ (HU)	ρ
Рак легкого N=4	2,3 (1,4-3,2)	0,237	38,5 (34-43)	0,074	72 (69-75)	0,027
Метастазы в легких N=7	1,9 (1,2-2,6)	0,225	53,5 (38-41)	0,118	64,5 (53-76)	0,112
Хондрогамартома N=1	2,2 (1,4x3,0)	0,222	23	-	78	-
Воспалительные очаги N=6	2 (1,2x2,8)	0,242	53 (51-55)	0,024	72,5 (69-76)	0,031

КЛИНИЧЕСКИЙ ПРИМЕР №2

Пациентка К., 38 лет. При обследовании по месту жительства по данным Rg и КТ органов грудной клетки с внутривенным болюсным усилением в нижней доле левого легкого был выявлен плотный, с бугристыми контурами очаг, не содержащий в структуре включений жира и кальция. Обратилась в РНЦРР для дообследования. По данным ПКТ в очаге на цветовой карте регистрировались участки неоднородного кровотока в красно-желтой гамме с преобладанием «горячих-красных» зон – средние показатели перфузии (рис. 7). На основании данных ПКТ достоверно высказать в пользу природы выявленных изменений не представлялось возможным. Выполнена фибробронхоскопия с биопсией. Цитологическое заключение: кластеры из мелких

гиперхромных клеток, фрагменты оксифильного вещества с замурованными в него веретенообразными клетками (миксоидное вещество?) и более плотные фрагменты оксифильного вещества (хондроидное вещество?).

Выполнено оперативное лечение в объеме видеоторакоскопической резекции легкого. Гистологическое заключение: мезенхимальная (хрящевая) гамартома легкого.



Г

Количественные показатели перфузии	<i>BV</i> (мл/100г)	<i>BF</i> (мл/100г/мин)	<i>PS</i> (мл/100г/мин)	<i>Tmax</i> (с)	<i>TTP</i> (с)
		25	270	9,33	21,39

Рис.7. Пациентка К., 38 лет. Хондрогамартома левого легкого. А) МСКТ-определяется очаговое образование в нижней доле правого легкого. Б) Перфузионная карта демонстрирует неоднородный ангиогенез в очаге. В) Кривые пиковой концентрации плотность/время в аорте (ROI #1) и анализируемом очаге (ROI #2). Г) Количественные показатели перфузии в анализируемом очаге - $BV=25$ мл/100г; $BF=270$ мл/100г/мин; $PS.=9,33$ мл/100г/мин, $Tmax.=21,39$ с, $TTP=24$ с.

Таким образом, данное клиническое наблюдение показало, что полученные качественные и количественные значения в ходе перфузионного сканирования в группе со средними показателями перфузии не позволяли однозначно определить характер очага.

Как показал анализ, очаговые изменения со средними значениями перфузии наблюдались преимущественно у больных со злокачественной патологией и при воспалительных процессах. По нашему мнению, сниженные показатели перфузии при злокачественных изменениях по сравнению с аналогичной патологией у пациентов из первой когорты больных, могут быть обусловлены разной стадией заболевания. При изменениях воспалительной природы – активностью развития процесса под воздействием инфекционного агента.

В третьей когорте пациентов - у 25 (41%) пациентов были выявлены очаги с низкими показателями перфузии при ПКТ. Из них у 4 рак легкого (три случая аденокарциномы в виде уплотнения по типу «матового стекла»), у 2 пациентов очаги вторичного поражения (один очаг представлен метастазом аденокарциномы легкого в виде «матового стекла»), у 9 - хондрогамартомы, у 4 - туберкулемы и у 6 - рубцовые изменения паренхимы. Значения параметров перфузии для этого типа очагов представлены в таблице 14.

Как видно из таблицы 14, злокачественные очаги (в виде солидных узлов) имели большие значения перфузии, а именно: объем крови, скорость кровотока, проницаемость сосудистой стенки, нежели очаги доброкачественного генеза. Отдельные гамартомы, туберкулемы и рубцы имели нулевые значения вышеперечисленных параметров перфузии. Время достижения пиковой концентрации контрастного вещества регистрировалось ближе к середине сканирования во всех анализируемых очагах. Максимальная концентрация на протяжении длительного времени сохранялась на установленном уровне.

Таблица 14. Количественные показатели ПКТ в очагах с низкой перфузией (средние значения).

Пациенты N=25	BV (мл/10 0г)	p	BF (мл/100/г/ мин)	p	PS (мл/100/г/м ин)	p	Tmax (с)	p	TTP (с)	p
Рак легкого N=4	11,5 (0-23)	0,5	93,5 (0-187)	0,5	27 (0-54)	0,5	30	-	84	-
Метастазы в легких N=2	7,5 (0-15)	0,5	20 (0-40)	0,5	46 (0-92)	0,5	27,5 (25-30)	0,58	75 (63-87)	0,101
Хондрога- мартома N=9	6 (0-12)	0,5	30 (0-60)	0,5	4,5 (0-9)	0,5	25 (20-30)	0,126	87 (84-90)	0,022
Туберку- лема N=4	5,5 (0-11)	0,5	15 (0-30)	0,5	2 (0-4)	0,5	27 (26-28)	0,024	99,5 (79-120)	0,129
Рубцовые изменения N=6	2 (0-4)	0,5	11,5 (0-23)	0,5	3,5 (0-7)	0,5	25,5 (24-27)	0,037	86 (83-89)	0,022

У 3 пациентов с верифицированной аденокарциномой и у 1 больного с метастазом железистого рака легкого выявлены изменения, представленные по данным КТ «матовым стеклом», цветовая карта отсутствовала, что объясняется морфологическими особенностями роста данного типа опухолей – стелющийся рост вдоль оболочек без повреждения стромы, перфузионные данные этих пациентов были равны нулю. Возможно, с течением времени, по мере появления солидного компонента будет нарастать ангиогенез в данном типе злокачественного поражения, регистрируемый по данным перфузионного сканирования.

Помимо роста опухолевых клеток вдоль стенок альвеолярных мешочков, патологоанатомическим проявлением симптома понижения прозрачности по типу «матового стекла» могут быть такие изменения, как неполное заполнение воздушных пространств патологическим субстратом,

частичное спадение альвеол, ретикулярные изменения в виде утолщения внутридолькового интерстиция, вследствие гемодинамических нарушений.

В очагах с низкой перфузией кривые пиковой концентрации плотность/время при ПКТ были минимальными, составляли не более 15% от пика в аорте, либо вовсе имели отрицательные значения (рис. 8).

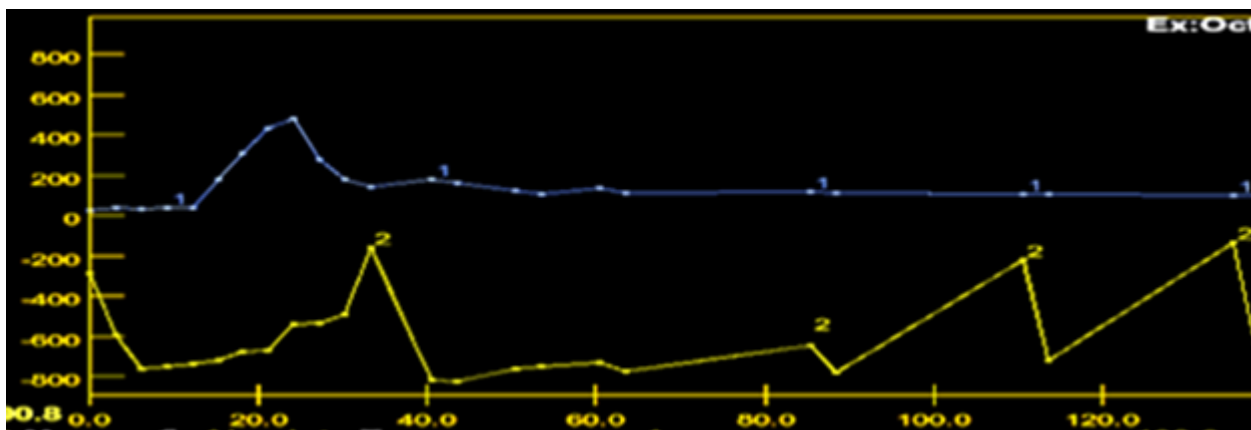


Рис. 8. Кривые плотность/ время в аорте ROI#1 и очаге ROI#2 с низкой перфузией.

Размеры и плотностные характеристики очагов у вышеперечисленных больных по данным КТ с болюсным усилением представлены в таблице 15.

Таблица 15. Размеры и плотностные характеристики очагов в легких по данным нативной и КТ с болюсным усилением.

Пациенты N= 25	Размеры (см)	p	Нативная фаза (HU)	p	КТ+КУ (HU)	p
Рак легкого N=4	2,55 (1,1-4,0)	0,329	-162 (-347-22)	0,54	-149 (-339-40)	0,575
Метастазы в легких N=2	1,1 (1,0-1,2)	0,058	-231 (-487-22)	0,531	-222 (-480-35)	0,546
Хондрогамартома N=9	1,1 (0,9-1,3)	0,114	8 (-3-19)	0,6	25,5 (19-32)	0,159
Туберкулома N=4	1,6 (1,2-2,0)	0,156	30,5 (26-35)	0,093	39 (38-40)	0,016
Рубцовые изменения N=6	1,15 (1,0-1,3)	0,083	19,5 (19-20)	0,016	34,5 (32-37)	0,046

Как видно из таблицы 15, рак легкого (представленный солидным узлом) при достаточно больших размерах – 4,0см, исходно имел низкие денситометрические характеристики, что вероятно, обусловлено процессами распада опухолевой ткани, наиболее выраженными в центральных зонах.

После внутривенного усиления отмечалось незначительное накопление контрастного препарата преимущественно периферическими отделами.

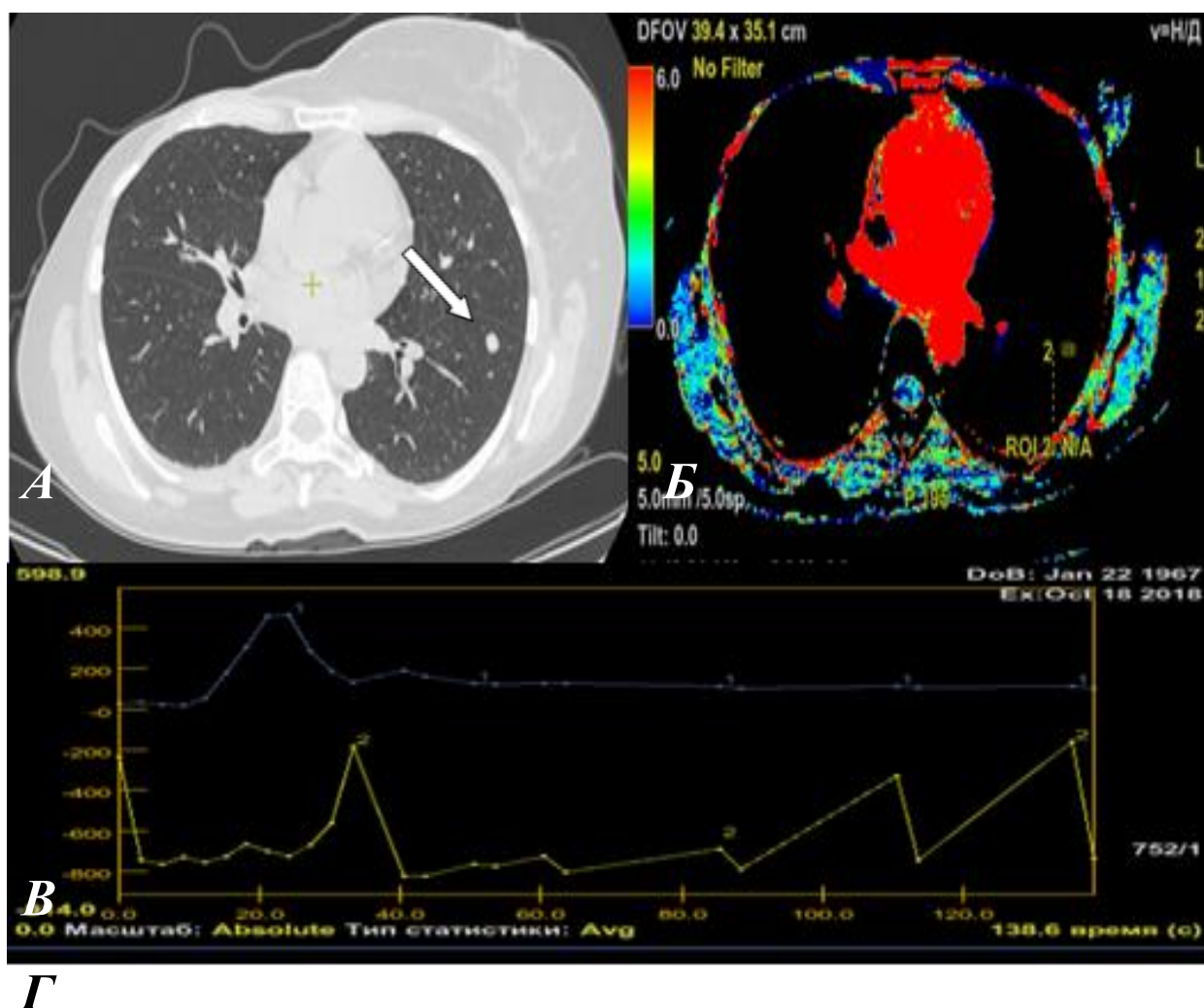
Доброкачественные опухоли легкого и очаги пневмофиброза контрастный препарат не накапливали.

КЛИНИЧЕСКИЙ ПРИМЕР №3

Пациентка Т., 39 лет. В анамнезе рак правой молочной железы T1N0M0, состояние после хирургического лечения в 2015г. При КТ в нижней доле левого легкого выявлен очаг, солидной плотности, потребовавший дообследования. По данным ПЭТ-КТ данных за гиперфиксацию радиофармпрепарата не получено. По данным ПКТ в очаге на цветовой карте кровотока не регистрировался (рис. 9). На основании данных ПКТ было сделано заключение о доброкачественном характере изменений в легком. Макроструктура очага на протяжении трех лет остается без динамики.

Таким образом, в данном клиническом наблюдении отсутствие кровотока по данным проведенного ПКТ исследования, позволило дать заключение о доброкачественном характере выявленного очага.

Как показал проведенный анализ, низкие показатели перфузии определялись в основном при доброкачественных изменениях легких – хондрогамартомах, туберкулемах, рубцовых изменениях. Однако, они могли иметь место и при злокачественных очагах с выраженным процессом распада. Что касается рака легкого в виде уплотнения по типу «матового стекла», вероятно, отсутствие перфузии обусловлено особенностями роста данной опухоли.



Количественные показатели перфузии	<i>BV</i> (мл/100г)	<i>BF</i> (мл/100г/мин)	<i>PS</i> (мл/100г/мин)	<i>Tmax</i> (с)	<i>TTP</i> (с)
	0	0	0	0	0

Рис.9. Пациентка Т., 39 лет. Гамартома левого легкого. А) МСКТ- определяется очаговое образование в нижней доле левого легкого. Б) Перфузионная карта кровотоков в очаге не регистрирует. В) Кривые пиковой концентрации плотность/время в аорте (ROI #1) и анализируемом очаге (ROI #2). Количественные показатели перфузии в анализируемом очаге равны нулю - $BV=0$ мл/100г; $BF=0$ мл/100г/мин; $PS=0$ мл/100г/мин, $Tmax.=0$ с, $TTP=0$ с.

3.1.2. Анализ результатов перфузионной компьютерной томографии.

Проведенное исследование позволило на основании данных ПКТ сделать заключение о злокачественной природе изменений легких у 11 (64%) больных с очагами, имеющими высокие показатели перфузии. У 3 (17%) пациентов, с учетом макроструктуры изменений в легких, клинико-лабораторной картины, несмотря на высокие показатели перфузии, было сделано заключение о воспалительном процессе. Динамический КТ

мониторинг подтвердил данные первоначального заключения – архитектура легочной ткани полностью восстановилась после проведенной противовоспалительной терапии. У 1 (5%) больного, несмотря на высокие показатели перфузии в очаге, наши предположения о злокачественности изменений в итоге оказались ошибочными – было установлено его инфекционное происхождение. Высокие показатели перфузии в воспалительных очагах, вероятно, являются проявлением активности процесса.

При качественном анализе кривой концентрация/время при раке легкого, метастатическом поражении ее форма зависела от варианта кровоснабжения очага. Злокачественные процессы имели определенную вариабельность значений кривой, и в целом, характеризовались повышенными параметрами перфузии, отражающими суть патологического неангиогенеза – наличие высокого артериального пика, быстрое падение концентрации контрастного препарата в венозную и последующую фазы.

С точки зрения дифференциальной диагностики наиболее сложными были изменения в легких со средними значениями перфузии, которые регистрировались в очагах различного происхождения у 18 (30%) из 60 пациентов. У 14 (77%) из 18 пациентов с доброкачественными и злокачественными изменениями в легких на основании анализа структуры очагов и данных перфузионного исследования было сделано верное предположение в пользу природы изучаемых объектов. В 2 случаях злокачественного поражения было сделано ошибочное заключение о доброкачественном генезе выявленных изменений. У 2 больных было сделано ложноположительное заключение о злокачественной природе выявленных очагов. В одном случае, средние значения васкуляризации в периферических отделах очага с учетом низких показателей перфузии в центральной зоне изменений, были расценены нами как распад опухолевой ткани, на самом деле таковым не являясь, данные особенности были обусловлены осложнением грибковой пневмонии. Другое ошибочное

предположение злокачественности очага было обусловлено показателями перфузии, регистрируемые в большей части хрящевой гамартомы. При качественном анализе данных ПКТ в первичных опухолях легкого и метастатических очагах регистрировалась кривая, для которой было характерно наличие быстрого подъема до $\frac{1}{2}$ высоты аортального пика с длительным периодом выведения. В воспалительных очагах кривая в артериальную и венозную фазы исследования имела приблизительно одинаковые значения. Полученные количественные показатели коррелировали с плотностными характеристиками в очаге по данным КТ с внутривенным контрастным усилением.

У пациентов с очагами, имеющими низкие показатели перфузии, наблюдалось 2 варианта цветовой карты: с наличием перфузии в очаге (14 пациентов) и отсутствием таковой в зоне изменений (11 пациентов). Отсутствие перфузии в выявленных образованиях не расценивалось нами как однозначный показатель доброкачественности. У 19 (76%) пациентов нами было сделано предположение о доброкачественности изменений, что позже было морфологически верифицировано или подтверждено при динамическом КТ мониторинге. У 3 пациентов предположение о злокачественности очагов оказалось верным. 3 (12%) случая очагового поражения нами ошибочно были расценены как доброкачественные изменения (рис. 10).

Кривые перфузии при доброкачественном процессе отличались от таковых при наличии злокачественного очага невысоким пиком (15-30% от максимальных значений в аорте) с последующей пологой кривой выведения. Полученные количественные показатели коррелировали с плотностными характеристиками в очаге по данным КТ с болюсным усилением.

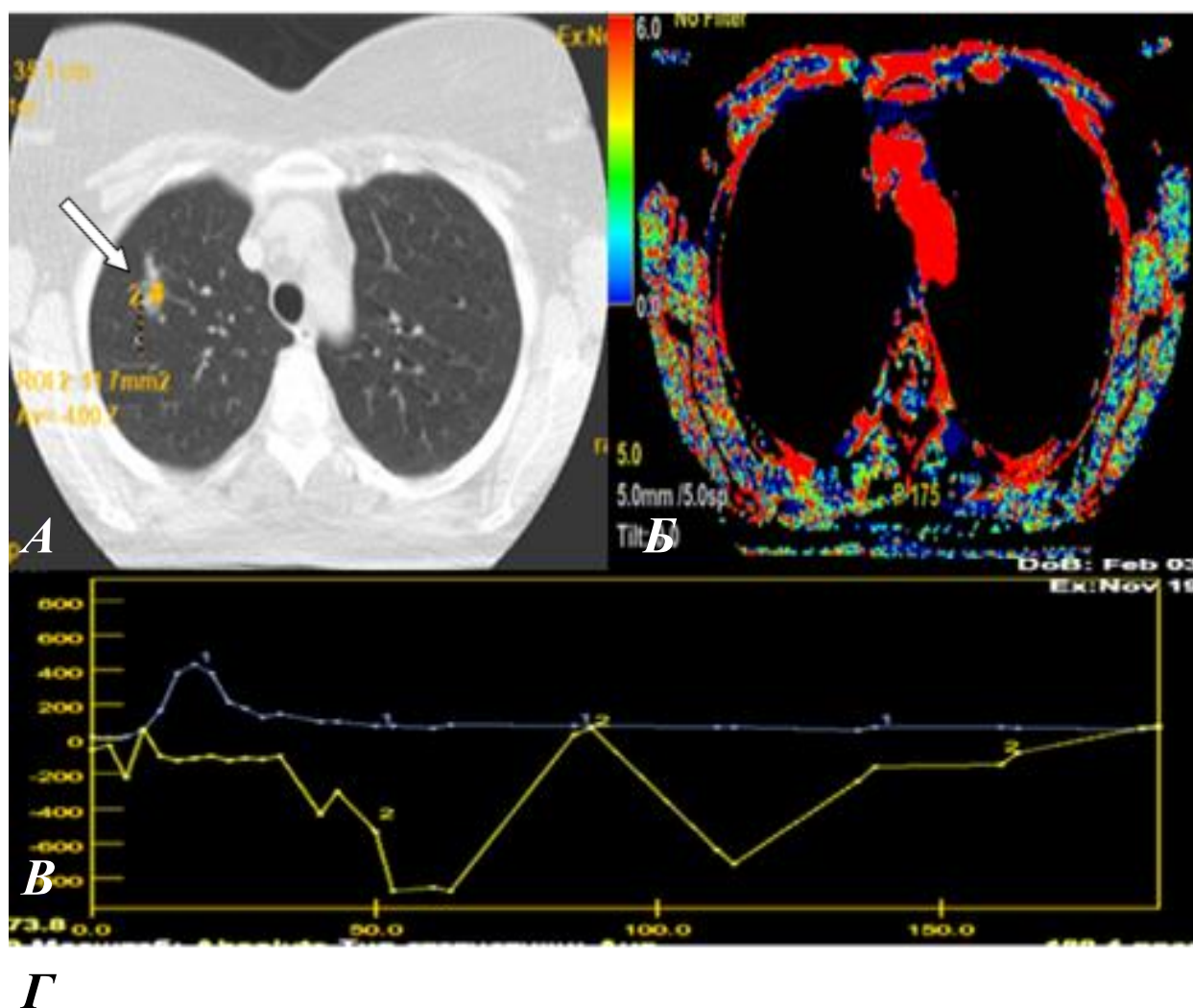


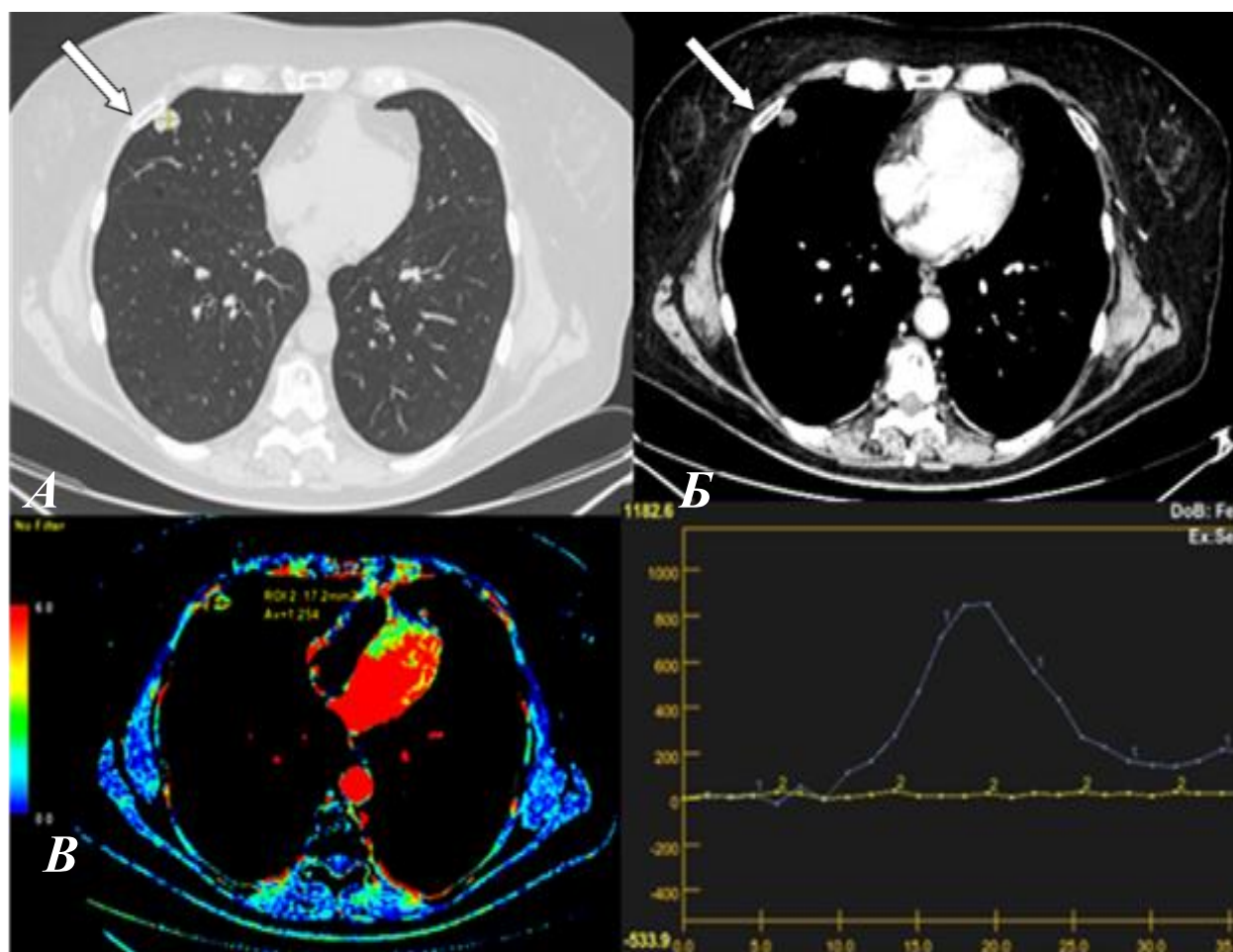
Рис.10. Периферический рак (аденокарцинома) правого легкого. А) МСКТ - в верхней доле правого легкого определяется участок уплотнения паренхимы по типу «матового стекла». Б) Перфузионная карта кровотоков в очаге не регистрирует. В) Кривые пиковой концентрации плотность/время в аорте (ROI#1) и анализируемом очаге (ROI#2). Г) Количественные показатели перфузии в анализируемом очаге равны нулю. $BV=0$ мл/100г; $BF=0$ мл/100г/мин; $PS=0$ мл/100г/мин, $T_{max}=0$ с, $TTP=0$ с.

На рис. 11 представлен очаг доброкачественной природы – хондрогамартома. При КТ после внутривенного введения контрастного препарата отмечалось увеличение его плотности с 22 до 38HU. При выполнении ПКТ в очаге регистрировалась низкая перфузия, на графике отмечены низкие значения кривой плотность/время.

С целью определения диагностической значимости двух методов были определены чувствительность, специфичность и точность ПКТ в сравнении со стандартной КТ с внутривенным болюсным усилением в отношении определения характера очагов в легких. Эти значения составили (Se=90% Sp=76% Ac=83%) против (Se=80% Sp=73% Ac=76%) соответственно. Прогностичность положительного результата методики ПКТ (PVP) составила 90%; прогностичность отрицательного результата (PVN) составила 88%. Как видно из приведенных статистических данных, чувствительность, специфичность и точность при ПКТ в сравнении с КТ с внутривенным болюсным усилением оказались выше.

Как показал сравнительный анализ данных ПКТ и МСКТ с болюсным контрастным усилением, КТ ангиографию можно было не проводить у 45 (75%) из 60 пациентов. Это касалось пациентов с одиночными очаговыми образованиями, без увеличенных лимфатических узлов, область интереса полностью входила в зону исследования при ПКТ, по данным которой и предварительно проведенной в рамках перфузионного протокола бесконтрастной КТ достоверно определялась природа очага.

Использование данных нативной КТ и перфузионного сканирования уменьшают дозу облучения пациента в среднем с 17мЗв до 9мЗв, также сокращается время исследования. Анализ данных нативной КТ в совокупности с анализом макроструктуры изменений легких в 3-х проекциях, постпроцессинговая обработка изображения дают базовое представление о природе выявленных изменений. ПКТ дополняет анатомическое изображение зоны интереса количественными и качественными параметрами ее перфузии. Комплексный анализ результатов нативной и ПКТ дает полную информацию на сегодняшний день рентгенологу для вероятностной трактовки природы изменений в легких.



Г

Количественные показатели перфузии	<i>BV</i> (мл/100г)	<i>BF</i> (мл/100/г/мин)	<i>PS</i> (мл/100/г/мин)	<i>Tmax</i> (с)	<i>TTP</i> (с)
	1,9	32	49	22	15,8

Рис.11. Гамартома правого легкого. А) МСКТ - определяется очаговое образование в средней доле правого легкого. Б) Перфузионная карта регистрирует в очаге слабый кровоток. В) Кривые пиковой концентрации плотность/время в аорте (ROI #1) и анализируемом очаге (ROI #2). Г) Количественные показатели перфузии в анализируемом очаге - $BV=1,983\text{мл}/100\text{г}$; $BF=32,29\text{мл}/100/\text{г}/\text{мин}$; $PS=49,28\text{мл}/100/\text{г}/\text{мин}$, $T_{\text{max}}=22\text{с}$, $TTP=15,86\text{с}$.

3.1.3. Статистический анализ количественных данных перфузионной компьютерной томографии.

Учитывая большое количество анализируемых параметров перфузии, а также большую вариабельность значений у пациентов с доброкачественными и злокачественными процессами для определения основных показателей нами проведен статистический анализ t-критерия по параметрам кровотока в исследуемой с помощью ПКТ группе пациентов (N=60) с очаговыми

изменениями в легких. По результатам проведенного анализа установлено, что показатели проницаемости сосудистой стенки (PS) и время достижения пиковой концентрации контрастного вещества (ТТР) как при злокачественных, так и при доброкачественных процессах в легких являются основными и ведущими факторами при оценке результатов ПКТ (табл.16).

Таблица 16. Анализ t-критерия равенства независимых выборок показателей перфузии пациентов со злокачественными и доброкачественными очаговыми изменениями в легких.

Параметры кровотока	Критерий равенства дисперсий Ливиня		t-критерий для равенства средних		
	F	p	p (двухсторонняя)	95% доверительный интервал для разности	
				Нижняя	Верхняя
PS min	23,981	0,000	0,046	-15,9891	-0,1745
			0,013	-14,0962	-2,0674
PS 2max	36,646	0,000	0,060	-327,7499	7,7287
			0,019	-288,4994	-31,5218
PS 3cp	4,832	0,044	0,130	-126,043479	17,939782
			0,053	-108,904805	,801108
PS 4cp откл	15,292	0,001	0,084	-93,968510	6,560691
			0,029	-82,143974	-5,263844
Timetopeak min	10,839	0,005	0,030	-23,5115	-1,3916
			0,008	-20,8767	-4,0263
Time to peak max	16,685	0,001	0,020	-145,1605	-14,5425
			0,005	-131,7132	-27,9898
Timetopeak cp	11,972	0,003	0,029	-73,639161	-4,646142
			0,008	-65,430997	-12,854306
Timetopeak cp откл	10,032	0,006	0,060	-39,794292	,942977
			0,020	-35,220410	-3,630905
BV min	5,608	0,032	0,164	-20,8711	3,8893
			0,072	-17,9075	0,9257
BV max	1,371	0,260	0,346	-119,3760	44,5487
			0,229	-101,4657	26,6385
BV cp	2,343	0,147	0,188	-38,083841	8,159659

			0,102	-33,294897	3,370715
BV ср откл	0,559	0,466	0,409	-17,275853	7,436217
			0,310	-14,918803	5,079167
BF min	2,562	0,130	0,340	-310,7410	114,3410
			0,206	-259,8615	63,4615
BF max	0,026	0,874	0,272	-504,7329	153,0117
			0,305	-540,9682	189,2470
BF ср	0,006	0,941	0,488	-341,833533	170,811533
			0,485	-345,844849	174,822849
BF ср откл	0,645	0,435	0,733	-84,826058	61,002180
			0,769	-103,670749	79,846870
Tmax min	3,448	0,083	0,281	-5,12372	1,59644
			0,155	-4,31936	,79209
T max max	5,413	0,034	0,047	-60,43071	-,51171
			0,023	-56,17232	-4,77011
Tmax ср	15,687	0,001	0,013	-22,028615	-3,096810
			0,003	-19,773463	-5,351962
Tmax ср откл	7,096	0,018	0,038	-16,870133	-0,545170
			0,011	-15,087246	-2,328057

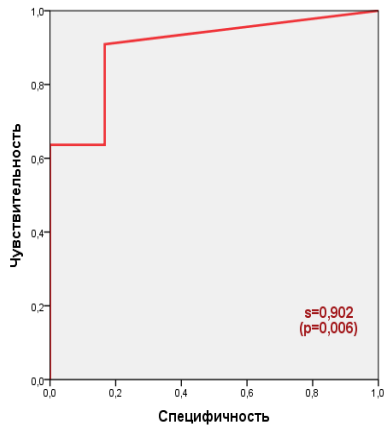
Как видно из таблицы 16, при анализе независимых выборок по t-критерию по показателям перфузии у пациентов со злокачественными и доброкачественными очаговыми изменениями в легких, выявлено, что значения показателей скорости и объема кровотока в исследуемой зоне статистически незначимы по всем величинам (минимальные, максимальные, средние и среднее отклонения, при этом минимальная проницаемость в доброкачественных и злокачественных очагах оказалась статистически достоверна ($p=0,046$; $p=0,013$); средние значения не оказались достоверными в обеих группах ($p=0,130$; $p=0,053$); если максимальная проницаемость и среднее отклонения были значимыми во второй группе ($p=0,019$; $p=0,029$), то в первой группе различий не выявлено ($p=0,06$; $p=0,084$). По времени достижения пиковой концентрации контрастного препарата в очаге

выявлены достоверные различия по всем анализируемым величинам в обеих группах, за исключением показателей среднего отклонения у пациентов с доброкачественными изменениями ($p=0,060$). Минимальный показатель времени максимальной концентрации был незначимым в обеих группах исследования ($p=0,281$; $p=0,155$), а максимальные, средние и среднее отклонение оказались статистически достоверными как при доброкачественных, так и при злокачественных процессах ($p<0,05$).

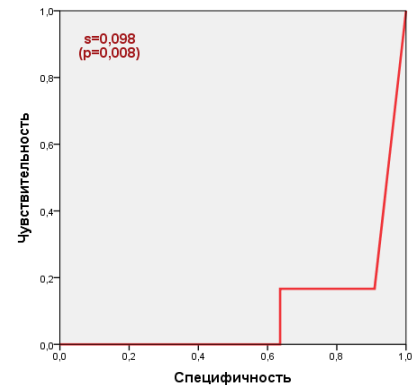
На основании полученных данных для проведения сравнительного анализа и построения ROC-кривых чувствительности и специфичности нами были проанализированы показатели проницаемости и времени пиковой концентрации в группах больных с доброкачественными и злокачественными процессами в легких.

На рисунке 12 А и Б показана ROC-кривая оценки специфичности и чувствительности показателя проницаемости сосудистой стенки. У больных со злокачественными процессами в легких по данным ROC-кривой чувствительность и специфичность оказались достаточно высокими $s=0,902$, при этом выявлены достоверные различия $p=0,006$ (рис. 12А). В группе пациентов с доброкачественными очагами при оценке показателя проницаемости выявлены низкие показатели чувствительности и специфичности $s=0,098$, несмотря на статистически достоверные различия $p=0,008$ (рис. 12Б).

Как видно из рисунка 13 А у больных со злокачественными очагами в легких выявлена высокая чувствительность и специфичность такого показателя, как время достижения пиковой концентрации контрастного вещества $s=0,917$, $p=0,006$, а у пациентов с доброкачественными процессами в легких чувствительность и специфичность оказались низкими $s=0,083$ (рис.13Б).

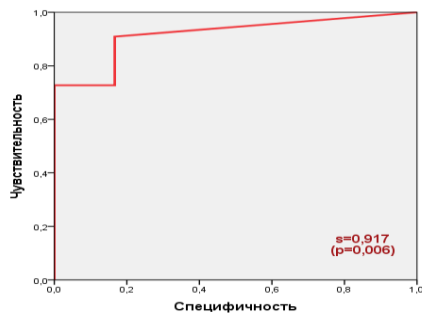


А (Группа #1)

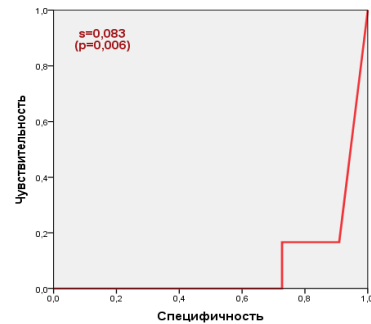


Б (Группа #2)

Рис.12. А и Б ROC-кривые для групп со злокачественными (#1) и доброкачественными (#2) очагами по показателям средней проницаемости (PScr).



А (Группа #1)



Б (Группа #2)

Рис.13. А и Б ROC кривые для групп со злокачественными (#1) и доброкачественными (#2) очагами по средним показателям времени максимального накопления контрастного вещества (TTPsr).

По результатам проведенного исследования, необходимо отметить, что признаками злокачественности очаговых образований в легких по данным ПКТ явилось наличие очагового образования на перфузионной карте с

признаками высоких показателей ангиогенеза, количественных значений, в частности, средних показателей проницаемости сосудистой стенки, а также характерный тип кривой плотность/время. Определенные нами качественные и количественные характеристики перфузии в совокупности с оценкой макроструктуры с высокой степенью точности позволяли предположить характер очаговых изменений в легких. При этом следует учесть, что ROI в зоне интереса необходимо выставлять в участках наибольшего кровотока (цвет участка с наибольшим кровотоком соответствует (или приближается по насыщенности) красной цветовой гамме).

Наши данные по оптимальному расположению ROI не совпадали с рекомендациями ряда авторов [63] выставлять ROI над всем объемом опухоли. Как показал сравнительный анализ результатов ПКТ и МСКТ с болюсным контрастным усилением, последнюю можно было не проводить у 45 (75%) исследуемых пациентов с одиночными очаговыми образованиями, без увеличенных лимфатических узлов, по данным ПКТ достоверно был определен их характер. Проведение низкодозового протокола ПКТ позволяло получить адекватные данные об ангиогенезе в очаге, изменение протокола исследования в виде исключения последующей КТ ангиографии, способствовало бы существенному снижению лучевой нагрузки на пациента, сокращению времени исследования. Эти сведения совпадали с результатами работы Sun Y. Et al [96].

3.2.Магнитно-резонансная томография с динамическим контрастным усилением при очаговых образованиях в легких (2 группа наблюдения).

Проанализированы данные МРТ-ДКУ 40 пациентов, с очаговыми изменениями в легких. На этапе первичного обследования 30 пациентам проведена КТ с внутривенным контрастным усилением и 10 - нативное сканирование в связи с риском развития аллергических и псевдоаллергических реакций на йодсодержащие контрастные препараты. В ходе проведенного МРТ-ДКУ исследования на основании индекса

контрастирования (ИК), рассчитанного по формуле $ИК = \frac{MP_{\text{макс}} \text{ зоны интереса}}{MP_{\text{макс}} \text{ аорты}}$, было выделено три типа очагов (табл. 17):

1. **Очаги с высоким ИК** - 6 (15%) случаев
2. **Очаги со средним ИК** - 16 (40%) случаев
3. **Очаги с низким ИК** - 18 (45%) случаев

Таблица 17. Типы очагов в легких в зависимости от показателей ИК, вычисленного по данным МРТ-ДКУ.

Типы очагов	Очаги с низким ИК	Очаги со средним ИК	Очаги с высоким ИК
Значения индекса контрастирования	0,21 - 0,35	0,36 - 0,64	0,65 – 0,7

В процессе анализа МРТ-ДКУ было получено три основных типа кривых отношения интенсивности МР-сигнала ко времени в очаге и аорте.

Для первого типа кривой было характерно быстрое интенсивное накопление парамагнетика в артериальную фазу с последующим плато в венозную фазу исследования и медленным вымыванием к началу фазы выведения.

Для второго типа было характерно постепенное накопление контрастного препарата к окончанию венозной фазы с последующим плато.

При третьем типе кривая могла достигать 15% от высоты артериального пика в аорте с последующей фазой длительного выведения.

Перед определением ИК были проанализированы данные нативной МРТ в T2ВИ и T2STIR для оценки макроструктурных особенностей очагов (табл. 18).

Как видно из таблицы 18, опухоли легкого на T2ВИ имели высокий сигнал, рубцовые изменения в своем большинстве также характеризовались преимущественно гиперинтенсивным МР-сигналом, в единичных наблюдениях отмечен изоинтенсивный сигнал от фиброзных изменений паренхимы. Помимо изучения сигнальных характеристик анализировались

макроструктурные особенности очагов в легких и их связь с окружающими бронхами и сосудами, также перифокальные изменения (в случае их присутствия).

Таблица 18. Характеристики очагов в легких по данным нативной МРТ.

Нозология / МР-сигнал	Рак легкого	Р	Мета-статические очаги	Р	Хондрога-мартомы	Р	Рубцовые изменения	Р
Т2ВИ	гипер-		гипер-		гипер-		изо-гипер-	
Размеры (см)	2,5 (1,1-3,9)	0,211	1,55 (0,7-2,4)	0,226	1,5 (0,9-2,1)	0,19	1,45 (0,7-2,2)	0,075

Следует отметить два случая хондрогамартом легких содержащих небольшие интранодулярные жировые включения, хорошо отображавшиеся по данным Т2 с жироподавлением, в то время как при КТ участки жировой плотности в очагах достоверно не визуализировались. Данный факт, вероятно, обусловлен большей чувствительностью МРТ в выявлении жировых структур, что позволило нам предположить правильный диагноз, подтвержденный по результатам морфологического исследования.

В первой когорте у 6 (15%) пациентов были выявлены очаги с высоким ИК, который колебался в пределах 0,65-0,7 (табл. 19).

Таблица 19. Распределение больных с очагами в легких, имеющими высокий ИК, N=6.

Нозология / МР-сигнал	МРмакс зоны интереса	Р	МРмакс аорты	Р	ИК очага	Р	ИК мягких тканей
Рак легкого N=4	3707 (3652 – 3763)	0,010	7085 (6235 – 7936)	0,076	0,67 (0,65 - 0,7)	0,024	0,3-0,4
Метагастазы в легких N=2	3715 (3589 – 3842)	0,022	7021 (6198 – 7845)	0,074	0,67 (0,66 - 0,69)	0,014	

Два случая рака имели максимальные значения ИК среди всех первичных опухолей легкого, четкие и ровные контуры, гомогенную

структуру. Очаги вторичного поражения легких были представлены метастазами рака молочной железы и надпочечника, характеризовались наличием положительным симптомом «питающего» сосуда. Высокий ИК подтверждает данные литературы о гипervasкулярном характере метастазов из опухолей этой локализации [73].

Для очагов с повышенной степенью васкуляризации была получена кривая, отображающая быстрое, интенсивное накопление парамагнетика в артериальную фазу, с последующим снижением или плато в венозную фазу исследования и медленным вымыванием к началу фазы выведения. Артериальный пик мог составлять 40% и выше от пика в аорте (рис.14).

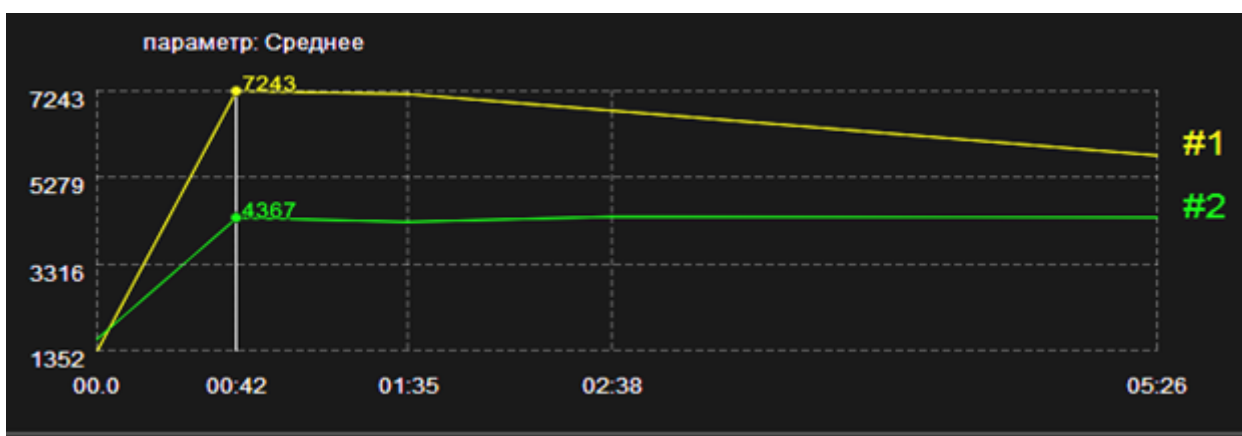

Рис.14. Кривые интенсивность/время в аорте ROI#1 и очаге ROI#2.

Рассчитанный ИК сопоставлялся с денситометрическими показателями в очагах, полученными на этапе первичного обследования по данным КТ с КУ. Размеры и плотностные характеристики изменений в легких представлены в таблице 20.

Как видно из таблицы 20, денситометрические показатели в злокачественных очагах после внутривенного контрастного усиления увеличились в два и более раз. Максимальное постконтрастное усиление в очагах регистрировалось в венозную фазу сканирования, за исключением единичного метастаза рака молочной железы, артериальный пик которого, был сопоставим с пиком в аорте, что объяснялось его близким расположением к сосуду и непосредственным кровоснабжением из него.

Таблица 20. Размеры и плотностные характеристики очагов в легких по данным нативной и КТ с болюсным усилением.

Пациенты N=6 Плотность (НУ)	Размеры (см)	Р	Нативная фаза (НУ)	Р	КТ + КУ (НУ)	Р
Рак легкого N=4	2,5 (1,1-3,9)	0,166	49,5 (47-52)	0,032	108,5 (98-119)	0,061
Метастазы в легких N=2	1,55 (0,7-2,4)	0,319	49,5 (45-54)	0,58	102,5 (99-106)	0,022

Несмотря на вариабельность размеров, структура у всех очагов визуально была относительной гомогенной, тем не менее, в 4(67%) случаях контрастный препарат накапливался преимущественно за счет периферических отделов.

КЛИНИЧЕСКИЙ ПРИМЕР №4

Пациентка Б.39 лет. В анамнезе рак левого надпочечника T1N0M0. Хирургическое лечение в 1993г. По данным рентгеновского исследования органов грудной клетки в нижних долях легких были выявлены неправильной формы очаги. Пациентке выполнена КТ органов грудной клетки с внутривенным контрастным усилением, по данным которой в очаге определялся высокий кровоток. Выполнена трансторакальная аспирационная биопсия очагового образования нижней доли (С9) левого легкого. По данным цитологического исследования в доставленном материале - элементы периферической крови, нити фибрина, единичные клетки цилиндрического (реснитчатого) эпителия. Элементов злокачественной опухоли в пределах присланного материала не обнаружено. Для уточнения природы выявленных изменений было выполнено МРТ-ДКУ. Как показало исследование - ИК в очагах составлял 0,7. На основании данных МРТ-ДКУ было сделано заключение о злокачественном поражении легких (рис. 15). Выполнено хирургическое лечение в объеме атипичной резекции нижней доли правого легкого на первом этапе и атипичной резекции нижней доли левого легкого на втором этапе. Гистологическое заключение: метастазы аденокарциномы в легких.

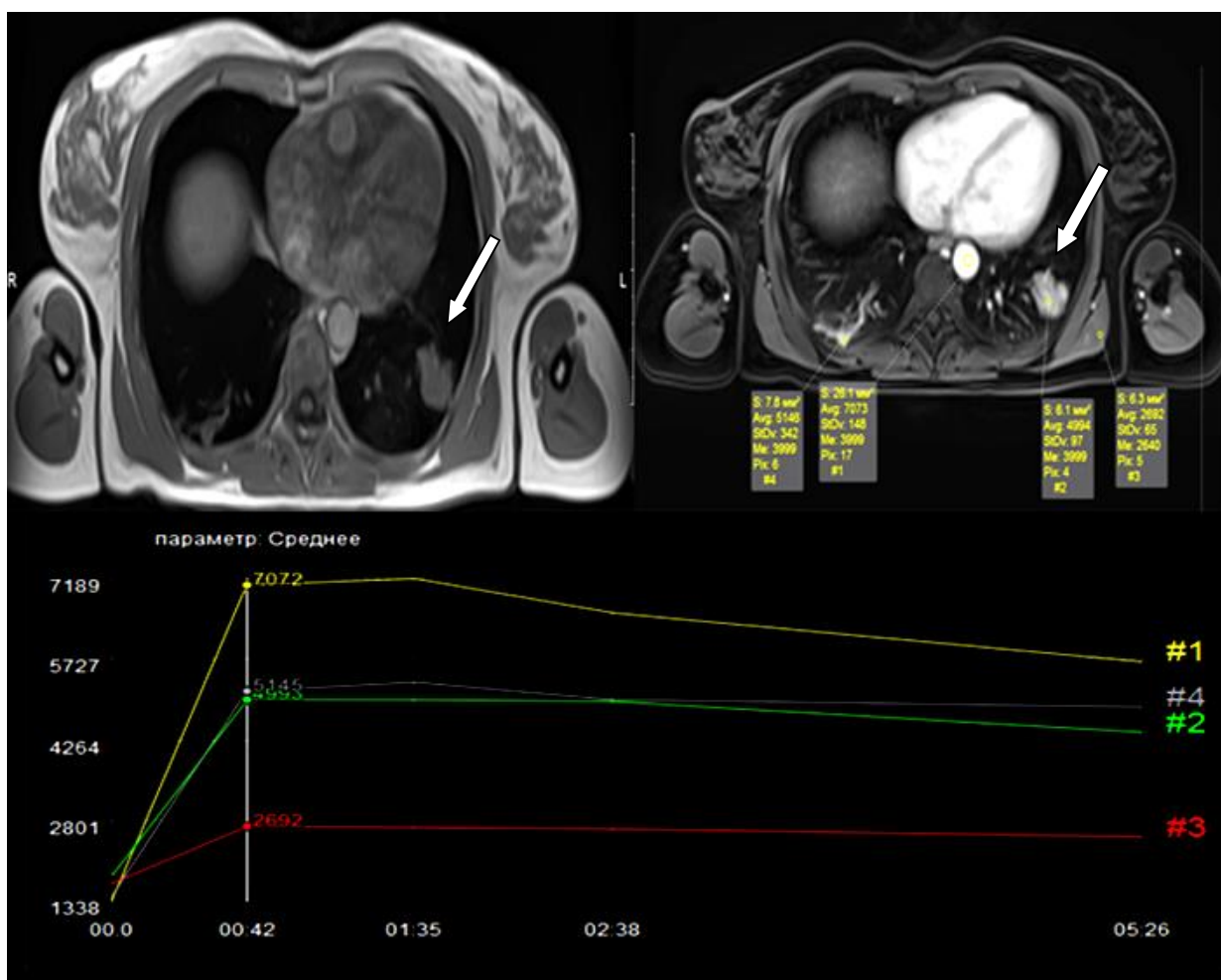


Рис.15. Пациентка Б.39 лет. Метастаз аденокортикального рака в нижней доле правого легкого. Т1ВИ очаг в субплевральных отделах С9 левого легкого. МРТ-ДКУ. 1,2 - кривая концентрация/время в аорте (1) и очаге (2), ИК=0,7. 3 - кривая в мягких тканях спины. 4- кривая в области постоперационных изменений в нижней доле левого легкого.

Таким образом, как показал проведенный анализ высокий ИК – 0,65 и выше, рассчитанный по данным МРТ-ДКУ с высокой степенью вероятности указывал на злокачественную природу образований в легких, что подтверждалось последующей морфологической верификацией.

Во второй когорте пациентов у 16 (40%) больных были очаги со средним ИК, равным 0,36-0,64 (табл. 21). Очаги со средним ИК в основном были представлены злокачественными новообразованиями: рак легкого, а также метастазы рака легкого, молочной железы и матки. Один случай был представлен хондрогамартомой.

Как показал анализ, индекс контрастирования очагов у 9 (60%) из 15 пациентов со злокачественными изменениями, составлял 0,36-0,5, что было

ниже ИК вычисленного в очагах, относящихся к первому типу (очаги с высоким ИК). При таких значениях однозначно высказаться о злокачественной природе изменений было затруднительно, т.к. ИК равнялся или был несколько выше ИК мягких тканей. Аналогичная ситуация имела место у одного пациента с хондрогамартомой – ИК=0,46. У 6 (40%) больных с верифицированными злокачественными изменениями в легких, ИК составлял 0,51-0,64, что было выше показателя вычисленного в мягких тканях спины, но значения приближались к нижней границе индекса контрастирования очагов у пациентов из первой когорты. В данной ситуации возможно предположить злокачественную природу изменений с учетом ретроспективного анализа морфологии очагов.

Таблица 21. Распределение больных с очагами в легких, имеющими средний ИК, N=16.

Нозология MP-сигнал	MPмакс зоны интереса	p	MPмакс аорты	p	ИК очага	p	ИК мягких тканей
Рак легкого N=10	3696 (3612 – 3780)	0,014	7080 (6235 – 7926)	0,076	0,5 (0,36 - 0,62)	0,143	0,3-0,4
Метастазы в легких N=5	3626 (3573 – 3679)	0,009	7079 (6229 – 7930)	0,076	0,52 (0,4 - 0,64)	0,144	
Хондрогамартома N=1	3655	-	7896	-	0,46	-	

Для типа очагов со средним ИК была характерна кривая, при которой концентрация парамагнетика постепенно увеличивалась, максимальный пик приходился ко времени окончания венозной фазы с последующим длительным периодом вымывания (рис.16). Постепенное нарастание концентрации парамагнетика, вероятно, было обусловлено преобладанием процесса распада в образованиях.

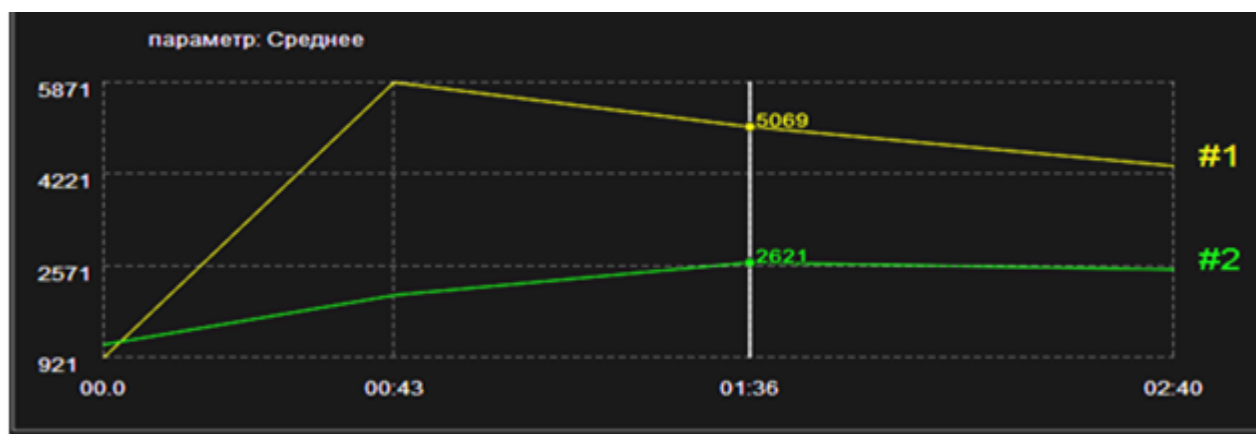


Рис.16. Кривые интенсивность/время в аорте ROI#1 и очаге ROI#2.

Расчитанный ИК сопоставлялся с денситометрическими показателями в очагах, полученными на этапе первичного обследования по данным КТ с контрастным усилением. Размеры и плотностные характеристики представлены в таблице 22.

Таблица 22. Размеры и плотностные характеристики очагов в легких по данным нативной и КТ с болюсным усилением.

Пациенты N=16 Плотность (HU)	Размеры (см)	p	Нативная фаза (HU)	p	КТ + КУ (HU)	p
Рак легкого N=10	1,55 (1,3-1,8)	0,192	38,5 (33-44)	0,09	77,5 (68-87)	0,078
Метастазы в легких N=5	1,6 (1,0-2,2)	0,228	38 (35-41)	0,05	78,5 (72-85)	0,053
Хондрогама- тома N=1	2,1	-	28	-	69	-

При этом типе было отмечено накопление контрастного препарата в два раза и больше от исходных значений в очагах злокачественного происхождения, что является, по мнению ряда авторов одним из дифференциально диагностических критериев определения природы выявленных изменений [2, 15, 115]. Пик накопления контрастного препарата также приходился на венозную фазу сканирования. Единичный случай

хондрогамартомы легкого ввиду высоких постконтрастных плотностных характеристик не позволил однозначно высказаться в пользу генеза изменений, в связи с чем, была выполнена МРТ-ДКУ.

КЛИНИЧЕСКИЙ ПРИМЕР №5

Пациентка А, 36 лет. По данным рентгеновского исследования органов грудной клетки в нижней доле правого легкого был выявлен округлой формы очаг. При нативной КТ определялся солидной плотности очаг. В связи с аллергической реакцией в анамнезе в виде генерализованной крапивницы, КТ с внутривенным контрастным усилением было противопоказано. По данным МРТ-ДКУ в очаге регистрировался средний ИК = 0,46 (рис. 17). На основании МРТ-ДКУ, ИК очага превышающий значение индекса контрастирования мягких тканей, не позволял исключить злокачественную природу процесса. Была выполнена фибробронхоскопия с биопсией. По данным цитологического исследования элементов злокачественной опухоли не обнаружено. Выполнена трансторакальная аспирационная биопсия. При гистологическом исследовании материала получены клетки рака. Выполнено хирургическое лечение в объеме нижней лобэктомии. Гистологическое заключение: высокодифференцированная аденокарцинома легкого, железистый вариант строения.

Данный клинический случай демонстрирует более высокие значения ИК в очаге по сравнению с ИК в мягких тканях спины. Данный факт не позволил нам исключить злокачественную природу выявленных в легком изменений.

Проведенное исследование показало, что очаги со средними показателями индекса контрастирования в основном были злокачественного происхождения. В рамках данного типа значений индекса контрастирования, нами выделено два подтипа очагов. В первый подтип входят очаги с ИК=0,36-0,5, когда высказаться о злокачественности изменений затруднительно ввиду незначительного превышения данного показателя в мягких тканях. Во второй вошли очаги с ИК 0,51-0,64, когда с высокой степенью вероятности можно предположить злокачественный характер изменений, т.к. показатели приближались к высоким значениям ИК очагов у пациентов из первой когорты. Более низкие значения при раке легкого,

метастатическом поражении при этом типе ИК, обусловлены, на наш взгляд, процессами распада и уменьшения степени ангиогенеза в зоне изменений. При наличии у пациента очага со средним индексом контрастирования, следует учитывать весь комплекс данных лучевой диагностики во время трактовки его природы.

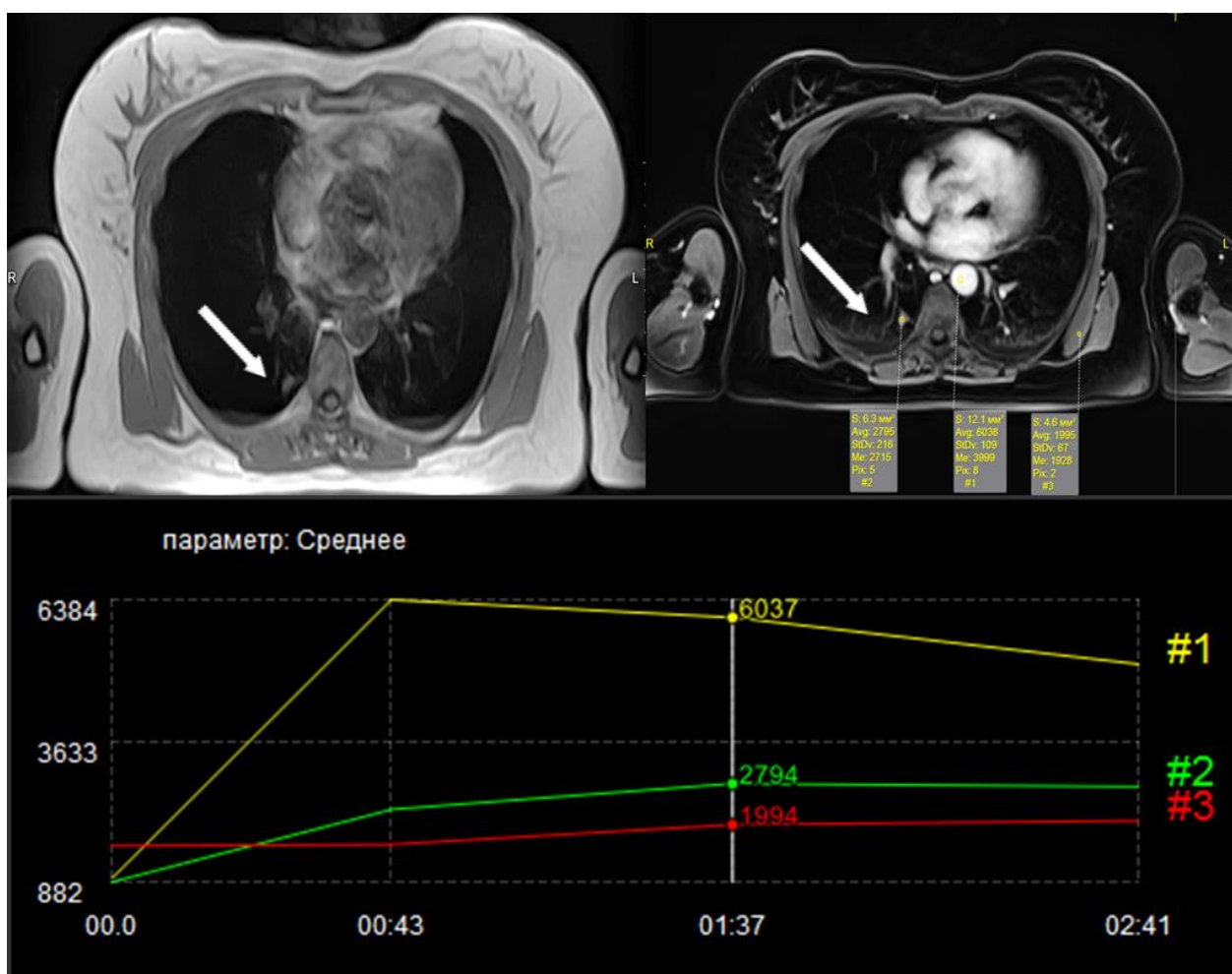


Рис.17. Пациентка А, 36 лет. Периферический рак (аденокарцинома) нижней доли правого легкого. Т1ВИ очаг в С10 правого легкого. ДКУ-МРТ. 1,2 - кривая концентрация/время в аорте (1) и очаге (2) – ИК=0,46. 3 - кривая в мягких тканях спины. Малый двусторонний плевральный выпот у этого пациента.

В третью когорту вошло 18 (45%) пациентов с низким ИК, значения которого варьировали от 0,21 до 0,35 (табл. 23).

Как видно из таблицы 23, ИК в очагах равнялся или был ниже ИК в мягких тканях, что не позволило определить метастазы, как злокачественное поражение. Однако, у 16 (89%) пациентов заключение о доброкачественной

природе изменений, на основании рассчитанного индекса контрастирования оказалось верным.

Таблица 23. Распределение больных с очагами в легких, имеющими низкий ИК, N=18.

Нозология МР-сигнал	МРмакс зоны интереса	р	МРмакс аорты	р	ИК очага	р	ИК мягких тканей
Метастазы в легких N=2	3721 (3601 – 3842)	0,021	7080 (6235 – 7926)	0,076	0,34 (0,33 - 0,35)	0,019	0,3-0,4
Хондрома- птома легкого N=9	1958 (1895-2021)	0,02	6828 (5900 – 7756)	0,086	0,28 (0,22 - 0,35)	0,143	
Рубцовые изменения N=7	1899 (1867-1931)	0,011	6732 (5928 – 7636)	0,085	0,25 (0,21 - 0,29)	0,101	

Кривая плотность/время в очагах с низкой васкуляризацией имела низкий артериальный пик, достигающий не более 15-20% от аортального пика и длительный период выведения парамагнетика, либо падение концентрации отмечалось к моменту начала выведения из аорты. Подобный тип кривой регистрировался в очагах доброкачественного генеза (рис.18).

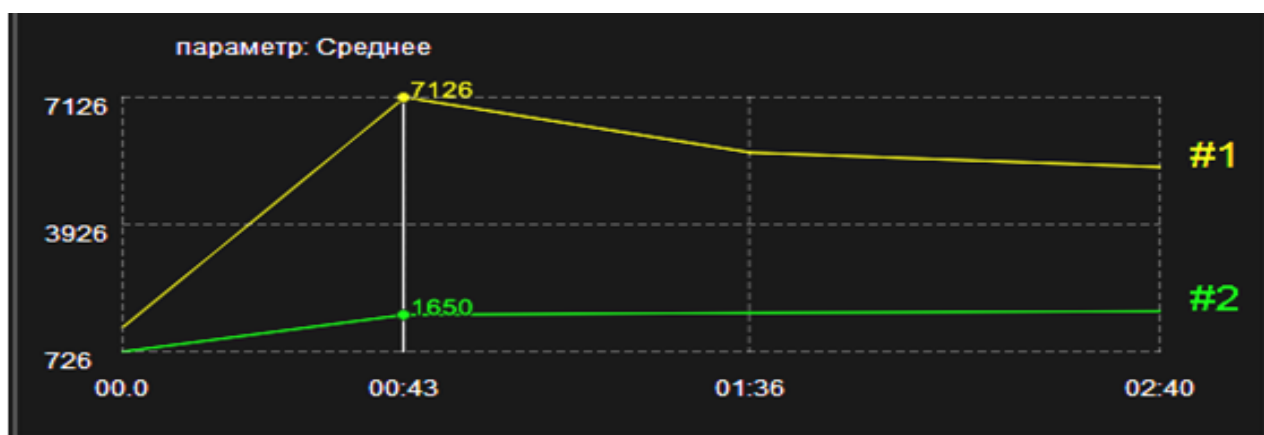

Рис.18. Кривые интенсивность/время в аорте ROI#1 и очаге ROI#2.

В очагах с низким ИК исходно отмечались низкие показатели плотности. После внутривенного контрастного усиления, денситометрические характеристики увеличивались не более чем на 20 HU, размеры и плотностные характеристики, вычисленные по данным КТ с контрастным усилением, представлены в таблице 24.

Таблица 24. Размеры и плотностные характеристики очагов в легких по данным нативной и КТ с болюсным усилением.

Пациенты N=18 Плотность (НУ)	Размеры (см)	Р	Нативная фаза (НУ)	Р	КТ+ КУ (НУ)	Р
Метастазы в легких N=2	1,6 (1,3-1,9)	0,118	27 (23-31)	0,094	45,5 (40-51)	0,077
Хондрогамартомы N=9	1,45 (1,0-1,7)	0,109	10 (-3-23)	0,583	26 (14-38)	0,275
Рубцовые изменения N=7	1,45 (0,7-2,2)	0,319	34 (28-40)	0,111	49,5 (42-57)	0,096

КЛИНИЧЕСКИЙ ПРИМЕР №6

Пациентка Т, 49 лет. По данным рентгеновского исследования органов грудной клетки в средней доле правого легкого был выявлен очаг. При КТ после внутривенного введения контрастного препарата, денсивность очага увеличивалась относительно нативной фазы на 11 НУ. По данным МРТ-ДКУ ИК в очаге составлял 0,1 (рис. 19). На основании данных МРТ-ДКУ было сделано заключение о доброкачественном характере изменений. Была выполнена фибробронхоскопия с биопсией. По данным цитологического исследования элементов злокачественной опухоли не обнаружено. Выполнена трансторакальная аспирационная биопсия. Данных за наличие клеток злокачественной природы не получено. Проведено оперативное лечение в объеме видеоторакоскопической резекция легкого. Гистологическое заключение: Хрящевая гамартома легкого.

Таким образом, низкий ИК по данным МРТ-ДКУ указывал на доброкачественную природу очага, которая в дальнейшем была подтверждена морфологически.

При анализе показателей ДКУ в гамартомах ИК составлял 0,22 - 0,35, снижаясь в конце исследования до 0,17- 0,18, в одном наблюдении до 0,02. ИК мягких тканей спины составлял 0,16-0,25 с постепенным повышением у части пациентов (40%) до 0,25-0,35. Наименьший ИК наблюдался в неизменной паренхиме легких 0,04-0,03, снижаясь к отсроченной фазе до

0,02 - 0,01, что связано с особенностями кровообращения по малому кругу и с функцией газообмена.

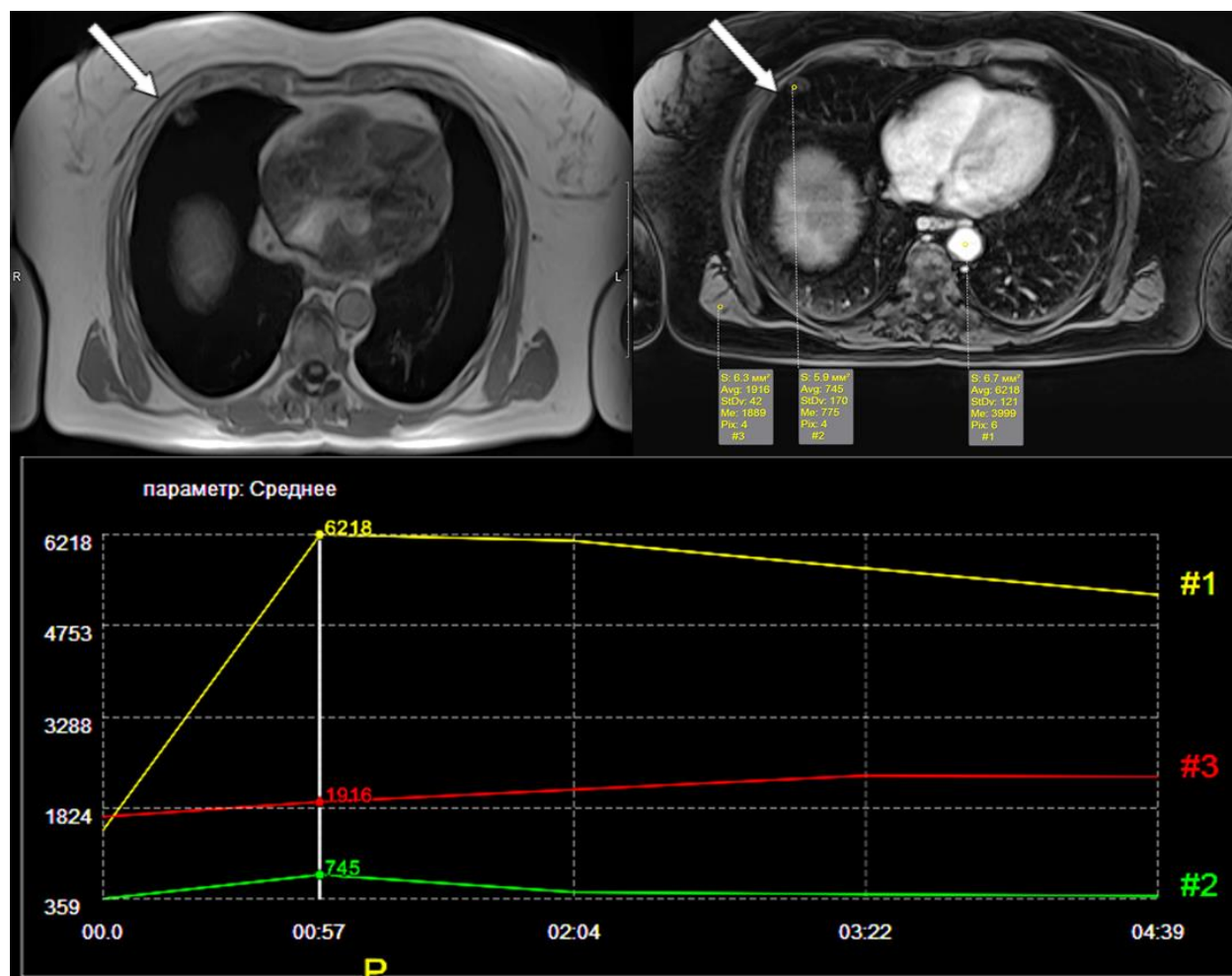


Рис.19. Пациентка Т, 49 лет. Хондрогамартома в средней доле правого легкого. Т1ВИ очаг в субплевральных отделах С5 правого легкого. ДКУ-МРТ. 1,2 - кривая концентрация/время в аорте (1) и очаге (2), ИК =0,2. 3 - кривая в мягких тканях спины.

Динамика МР-сигнала в рубцовой ткани легкого отличалась от динамики в мягких тканях и гамартоме - значения ИК практически не менялись на протяжении всего исследования, составляя 0,21- 0,29 (рис. 20).

Таким образом, как показал анализ данных МРТ-ДКУ, низкий ИК в очаге или равный индексу контрастирования в мягких тканях указывал на доброкачественный характер изменений в легких. Исключение составили 2 случая, которые при морфологической верификации оказались очагами метастатического поражения.

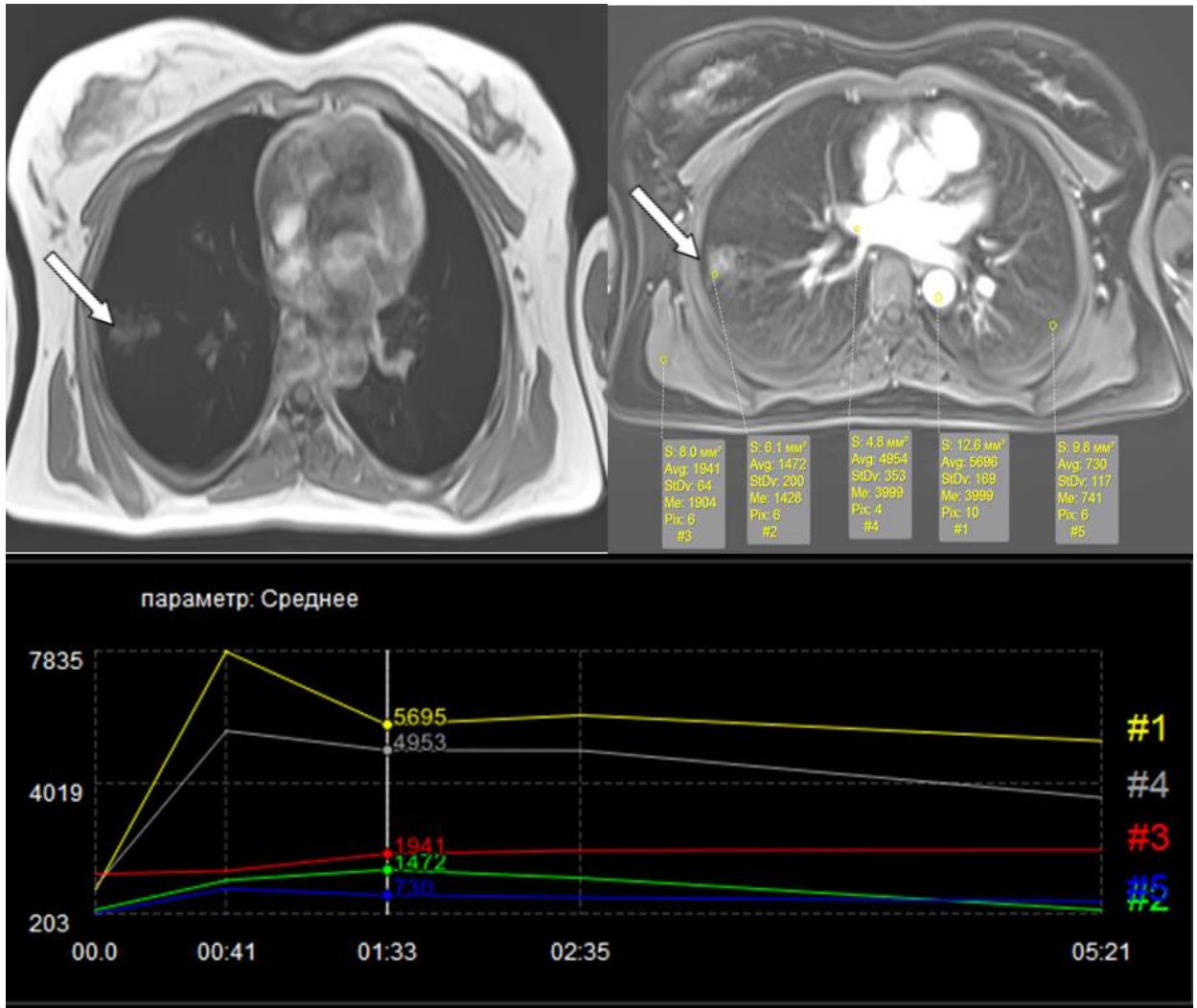


Рис.20. Поствоспалительный рубец в нижней доле правого легкого. T1ВИ участок с гиперинтенсивным МР сигналом в нижней доле правого легкого. ДКУ-МРТ. 1,4 -кривая концентрация/время в аорте и правой легочной артерии; 2 - кривая в области рубцовой ткани, 3 - в области мягких тканей кривые практически совпадают по качественным и количественным показателям; 5- кривая неизменной паренхимы легкого.

3.2.1. Анализ данных магнитно-резонансной томографии с динамическим контрастным усилением.

Особенностью анализа изображений магнитно-резонансной томографии является отсутствие четких количественных шкал, наподобие стандартизированной денситометрической шкалы плотности Хаунсфилда при компьютерной томографии. Ситуация осложняется еще и тем, что различные производители оборудования для расчета параметра яркость/контрастность МР-сигнала используют отличающиеся друг от друга математические алгоритмы. Кроме того, даже самые основные стандартные

МР-последовательности (T1ВИ, T2ВИ, STIR) имеют достаточно большую вариабельность визуализации на различных томографах. Исследование показало, что для получения объективных данных МРТ-ДКУ по ангиогенезу, необходимо проводить сравнительный анализ интенсивности МР-сигнала между аортой и солидным очагом, который может быть выражен в процентном соотношении. Одной из задач работы был поиск релевантных ориентиров относительно очагового образования легкого, с учетом анатомического строения исследуемой области. Сложность решения данной задачи состояла в том, что отсутствие насыщенности протонами водорода неизменной легочной ткани, не позволяет получать от нее четкий и устойчивый МР-сигнал на физическом уровне по отношению к солидному очагу. В результате исследователь не имеет возможности сравнить характеристики очагового образования относительно первичной морфологически-родственной ткани, как например, при анализе головного мозга, печени, костных структур и др. Для объективности сравнительного анализа, требования к анатомическому ориентиру должны содержать следующие критерии: иметь мягкотканую структуру, стабильно визуализироваться на нативных и контрастных МР-изображениях, иметь стабильный уровень гемодинамики, значимо отличающийся от основного анатомического ориентира – аорты. В результате нашего исследования показателей различных структур и последующего отбора выбор был сделан в пользу мягких тканей спины, а именно мышечной ткани в структуре таких мышц как *m. deltoideus*, *m. subscapularis*, *m. supra-* и *infraspinatus*, и некоторых других, в зависимости от уровня локализации зоны интереса. Как показал анализ МРТ-ДКУ соотношение интенсивности МР-сигнала от мягких тканей спины к аорте было относительно стабильно и ИК составлял 0,3-0,4, где интенсивность МР-сигнала принималась за 1. Для вычисления Индекса Контрастирования использовалась формула расчета, приведенная в главе 2. Предложенная методика имеет преимущество в том, что может быть использована на оборудовании любого производителя, т.к. не зависит от

абсолютных значений, а ориентируется на относительные. При этом поиск максимальной точки интенсивности МР-сигнала в зоне интереса должен учитывать все фазы гемодинамики.

Нами установлено, что из-за анатомических особенностей хода сосудов, распределение парамагнетика вызывает значительный разброс показателей МР-сигнала в сосуде. Полное включение в ROI очагового образования приводит к усреднению МР-сигнала из-за неоднородности его макроструктуры, а зоны повышенного ангиогенеза нивелируются и не находят своего отображения. Количественные и качественные данные по циркуляции парамагнетика в хондрогамартомах, рубцовой ткани и мягких тканях спины и их статистическая обработка с высокой степенью достоверности позволяют утверждать, что ИК мягких тканей (при отсутствии патологических процессов) могут быть критерием для определения генеза изменений в легких. Еще раз подчеркнем, что разброс абсолютных величин интенсивности МР-сигнала в каждом случае индивидуален, но не имеет принципиального значения, т.к. ИК различных зон интереса идентичен в совокупности наблюдений.

Были рассчитаны чувствительность, специфичность и точность МРТ ДКУ в отношении определения доброкачественных и злокачественных очагов в легких, которые составили ($Se=86\%$ $Sp=76\%$ $Ac=82\%$). Прогностичность положительного результата методики МРТ-ДКУ (PVP) составила 83%; прогностичность отрицательного результата (PVN) - 81%.

Проведенное исследование показало три варианта кровотока по данным МРТ-ДКУ при очаговых образованиях в легких – с высоким, средним и низким ИК. Как показали данные морфологического исследования, высокий ИК – 0,65 и выше указывал на злокачественную природу очагов; средний ИК – 0,36-0,64 с большей вероятностью свидетельствовал в пользу злокачественности, но в данной группе пациентов возможны и доброкачественные изменения; ИК 0,35 и ниже был характерен в

основном для очагов доброкачественного характера, у 2 из 18 пациентов подобные значения регистрировались в метастазах в процессе распада.

3.3. Сравнительная оценка перфузионной компьютерной томографии и магнитно-резонансной томографии с динамическим контрастным усилением в уточнении природы очагов.

Одной из задач исследования являлась сравнительная оценка данных ПКТ и МРТ-ДКУ в уточнении характера патологических изменений легких.

Проанализированы данные ПКТ и МРТ-ДКУ 30 пациентов из основных групп наблюдения, которым выполнялись оба метода исследования. Данные ПКТ исследований 16 пациентов из первой группы наблюдения были дополнены МРТ-ДКУ, результаты МРТ-ДКУ 14 пациентов из второй группы были дополнены перфузионной КТ. Из них у 22 (73%) больных диагностирован рак легкого, у 5 (17%) очаги вторичного поражения, у 3 (10%) хондрогамартомы.

На основании проведенного анализа было выделено три когорты пациентов. В первой - у 15 (50%) пациентов ведущим методом в дифференциальной диагностике очаговых изменений была ПКТ, четко регистрировавшая повышенную перфузию при раке легкого – 9 (60%) случаев, метастазах - 4 (26%) случая и отсутствие таковой в 2 (13%) хондрогамартомах.

На перфузионных картах регистрировались участки с патологическим ангиогенезом в злокачественных очагах, объем крови колебался от 37 до 49 мл/100г, скорость кровотока от 332 до 564 мл/100/г/мин, проницаемость сосудистой стенки от 145 до 237мл/100/г/мин. При МРТ-ДКУ рассчитанный ИК в очагах злокачественной природы был в пределах 0,35-0,43, что с меньшей степенью вероятности, чем ПКТ указывало на злокачественную природу изменений.

Две хондрогамартомы на перфузионной карте не визуализировались, что свидетельствовало об отсутствии в них кровотока и доброкачественном характере изменений. По данным МРТ-ДКУ ИК составлял 0,36 и 0,46, что

могло трактоваться как злокачественность очагов или как неопределенный результат.

Во второй – у 11 (37%) больных, из которых 10 (90%) случаев рака легкого, 1 (9%) хондрогамартома, данные ПКТ и МРТ-ДКУ были идентичны в плане предсказательной эффективности по перфузии и индексу контрастирования, т.е. результаты обоих методов по характеристике природы очаговых изменений легких совпадали.

На перфузионной карте в злокачественных очагах регистрировался неоднородный патологический кровоток с преобладанием «горячих» зон в виде участков красного цвета, что является показателем повышенной васкуляризации данных структур. В 9 случаях размеры новообразований в легочном окне не соответствовали тем размерам, которые отображались на цветовой карте. Данный факт можно объяснить наличием перифокальных изменений. В случае с хондрогамартомой на перфузионной карте кровоток не отображался, что позволило нам сделать заключение о доброкачественном характере очага.

Количественный анализ перфузии показывал высокие значения объема крови от 52 до 70 мл/100г, скорости кровотока от 315 до 818 мл/100/г/мин, проницаемости сосудов от 103 до 261мл/100/г/мин и высокий индекс контрастирования 0,6-0,7 при раке легкого и метастатическом поражении. При хондрогамартоме количественные показатели перфузии были равны нулю, а по данным МРТ-ДКУ, ИК не превышал 0,2, что однозначно указывало на его доброкачественную природу.

В третью когорту вошло 4 (13%) пациента, у которых МРТ-ДКУ оказалась эффективней ПКТ. В трех случаях верифицированной аденокарциномы, представленной уплотнением в виде «матового стекла» с солидными узелками, ПКТ не регистрировала на цветовой карте зон патологического кровотока, что не позволило высказаться о их злокачественной природе. По данным МРТ-ДКУ был получен ИК=0,2-0,3 в солидных узелках, зоны «матового стекла» достаточно четко

визуализировались на МР-изображениях. Результаты, полученные в ходе МРТ-ДКУ также не позволяли однозначно трактовать полученные данные у этих пациентов как признаки злокачественного процесса, тем не менее, чувствительность метода в этих случаях оказалась выше.

В одном случае метастатического поражения легкого на цветовой карте регистрировалась низкая перфузия, указывающая на доброкачественный характер изменений. При МРТ-ДКУ в очагах ИК составлял 0,36-0,45 (средний ИК), что позволяло предположить злокачественную природу изменений.

Таким образом, в данном наблюдении МРТ-ДКУ оказалась чувствительней ПКТ в плане определения перфузии в очаге.

Как показала сравнительная оценка возможностей перфузионной компьютерной томографии с МРТ-ДКУ в уточнении природы очагов в легких – ПКТ оказалась более информативной, однако, в ряде случаев по данным МРТ-ДКУ перфузия регистрировалась, а по данным ПКТ патологические зоны не отображались.

Как показал наш опыт, при достаточных данных ПКТ о природе очагового образования легких, МРТ-ДКУ проводить нецелесообразно. Однако при сомнительности данных ПКТ о природе изменений в легких, ее дополнение МРТ-ДКУ позволяет по индексу контрастирования более точно предположить характер очагов.

Сочетанное применения ПКТ и МРТ-ДКУ необходимо, когда макроструктурные данные КТ указывают на высокую вероятность злокачественности изменений, а по ПКТ регистрируются качественные и количественные признаки, характерные для изменений доброкачественной природы. В этих ситуациях дополнение перфузионной компьютерной томографии МРТ-ДКУ может стать референсным методом в окончательном предположении природы изменений.

В случае наличия у пациентов аллергических и псевдоаллергических реакций на йодсодержащие контрастные средства методом выбора в

уточняющей диагностике природы выявленных изменений является МРТ-ДКУ.

Были рассчитаны чувствительность, специфичность и точность ПКТ в сравнении МРТ-ДКУ в диагностике доброкачественных и злокачественных очагов в легких и составили (Se=85% Sp=97% Ac=89%) против (Se=73% Sp=80% Ac=76%). Как видно из представленных данных при сравнительном анализе чувствительности, специфичности и точности в определении природы очагов в легких ПКТ оказалась эффективней, чем МРТ-ДКУ.

ЗАКЛЮЧЕНИЕ.

Компьютерная томография вот уже на протяжении длительного времени оставляет за собой право называться «золотым стандартом» в первичной и дифференциальной диагностике заболеваний легких, позволяющая выявлять различные нозологии на самых ранних стадиях развития [23]. Неоспоримым преимуществом КТ, дополненной контрастным усилением, является лучшая визуализация и дифференциация медиастинальных структур и корней легких, позволяет высказаться с большей долей вероятности о происхождении изменений на основании характера накопления контрастного препарата в зоне интереса [2,14]. Однако, в ряде случаев и КТ с болюсным усилением не всегда позволяет однозначно ответить на вопросы в пользу природы выявленных изменений.

С внедрением в клиническую практику новой КТ методики перфузионных сканирований, стало возможным на основании показателей кровотока (ангиогенеза) в зоне патологических изменений легких предположить их природу.

В последнее время МРТ все больше рассматривают как альтернативный метод в дифференциальной диагностике очаговых образований легких. Длительное время этот метод считался малоэффективным для изучения состояния паренхимы легких из-за низкой протонной плотности, артефактов возникающих от дыхательных движений и сердечных сокращений. Тем не менее, патологические процессы, которые сопровождаются «плюс тканью», хорошо визуализируются по данным МРТ, динамическую нерезкость стало возможным нивелировать с помощью специальных программ, предлагаемых фирмами производителями. Метод имеет лучшую контрастность мягких тканей грудной клетки, что дает ему преимущество при опухоли Панкоста, оценка сосудистых структур возможна без введения контрастных препаратов, выявление

микроскопических включений жира в образованиях легких и средостения [31,109].

С разработкой методики магнитно-резонансной томографии с динамическим контрастным усилением стало возможным уточнить характер очагов на основании степени васкуляризации. Тем не менее, до настоящего времени ряд важнейших вопросов связанных с использованием ПКТ и МРТ-ДКУ, остается дискуссионным. Так, в частности, нет единого мнения в отношении оптимальной методики проведения ПКТ, области постановки зоны интереса в очаге, а также интерпретации полученных по результатам исследования качественных и количественных значений [83,112,124]. Проведенный анализ литературы показывает отсутствие работ по комплексной оценке данных КТ-перфузии и МРТ-ДКУ в определении природы очагов в легких, их сравнительных характеристик.

Целью настоящего исследования, являлась оценка возможностей перфузионной компьютерной томографии (ПКТ) и магнитно-резонансной томографии с динамическим контрастным усилением (МРТ-ДКУ) в определении природы очаговой патологии легких.

Для решения этой цели сформулированы следующие задачи: уточнить критерии и оценить результаты перфузионной компьютерной томографии в определении характера очаговых образований легких; разработать критерии и изучить возможности магнитно-резонансной томографии с динамическим контрастным усилением в дифференциальной диагностике очаговых образований легких; провести сравнительный анализ эффективности перфузионной компьютерной томографии и магнитно-резонансной томографии с динамическим контрастным усилением в дифференциальной диагностике очаговых образований легких; уточнить показания к проведению перфузионной компьютерной и магнитно-резонансной томографии с динамическим контрастным усилением при очаговой патологии легких.

В соответствии с поставленными задачами исследования ПКТ и МРТ-ДКУ проведены 120 пациентам, у которых по данным рентгеновского и КТ исследования были выявлены очаги в легких неясной этиологии. Критерием включения в исследование было наличие очага в легком, размерами от 7мм и более. Результаты ПКТ и МРТ-ДКУ 20 пациентов не были приняты в работу, т.к. выявленные у них очаги имели малые размеры (до 6мм) – не отображались на цветовых картах при ПКТ и не визуализировались по данным МРТ-ДКУ. Оставшиеся 100 человек были разделены на две группы наблюдения. 60 пациентов, которым была проведена ПКТ, составили первую группу наблюдения, 40 пациентов, которым была проведена МРТ-ДКУ, составили вторую группу наблюдения. 30 пациентам из основных групп наблюдения проводилась сочетанная ПКТ и МРТ-ДКУ диагностика. Диагноз был верифицирован по данным морфологического, лабораторных методов исследования, динамического мониторинга.

Среди 60 пациентов из первой группы наблюдения, у 16 (27%) человек были первичные эпителиальные опухоли, у 14 (23%) больных имело место метастатическое поражение легких при опухолях различной первичной локализации. Доброкачественные очаги были представлены у 10 (16%) пациентов воспалительными изменениями (бактериальной - 90%, грибковой – 10% этиологии), у 10 (16%) гамартомой, у 6 (10%) рубцовыми изменениями, у 4 (6%) – туберкулемами.

Перфузионная КТ выполнялась на 128 - срезовом компьютерном томографе фирмы «General Electric», модель «Optima CT 660». Постпроцессинговая обработка данных исследования проводилась на рабочей станции Advantage Workstation (GE). Перфузионное сканирование проводилось с использованием низкодозного протокола - напряжение (80-100 кВ) и сила тока на трубке (120- 200 мАс), ширина поля 8см, продолжительность 160с. В рамках перфузионного исследования проводились нативная фаза для выделения области интереса и сканирование в артериальную и венозную фазы от верхней до нижней апертуры грудной

клетки, с напряжением 120 кВ, силой тока 350 мАс. В исследовании использовались йодсодержащие контрастные препараты 370мг/мл и 400мг/мл, вводились при перфузионном сканировании со скоростью 4,0-4,5 мл/с, в объеме 45мл, после чего сразу же вводилось 30мл физиологического раствора с аналогичной скоростью (4,0-4,5 мл/с). В ходе постпроцессинговой обработки размещали ROI#1 на аорту, ROI#2 на очаг, что позволяло получить кривые плотность/время в выбранном сосуде и зоне интереса. Необходимо подчеркнуть, что характер кривой в очаге при ПКТ мог существенно меняться в зависимости от положения выделенной области интереса, вот почему поиск участков максимальной интенсивности является принципиально важным моментом. Различная степень васкуляризации разных участков очага ввиду неоднородности его структуры может существенно осложнить оценку и интерпретацию полученных данных.

МРТ-ДКУ выполнялась на магнитно-резонансном томографе (МРТ) фирмы "Toshiba" «Atlas» мощностью 1,5Т. Данные МРТ-ДКУ анализировались на диагностической рабочей станции "Видар - ИнфоРад 3.0." Исследование проводилось с использованием катушки для тела, что позволяло сканировать все легкое, с выполнением в аксиальной проекции стандартных последовательностей в T2 (дополнялось фронтальной проекцией), T1ВИ, T2 с подавлением сигнала от жировой ткани. Пациентам вводилось 20мл парамагнетика со скоростью 1,5-2,5мл/с с последующим введением физиологического раствора в объёме 15мл, после чего начиналось сканирование артериальной, венозной и отсроченной фаз. Время МРТ-ДКУ составляло в среднем 2-3мин.

Статистический анализ был выполнен с помощью специализированного программного обеспечения IBM SPSS Statistics 20 и Stata 12.0. (Stata Corp, USA), в ходе которого выявлены ведущие, с точки зрения дифференциальной диагностики критерии, позволяющие внести ясность в вопрос о характере очагового поражения легких при ПКТ.

Для первой группы наблюдения по данным ПКТ, выполненной 60 (60%) пациентам, были вычислены показатели кровотока, на основании которых было выделено три типа очагов: с высокими, средними, низкими показателями перфузии. Подобная разбивка на типы очагов проведена по отношению к средним показателям кровотока (объем, скорость кровотока) в аорте, которая была принята нами в качестве ориентира. Как показали наши исследования, при получении перфузионной карты очага, ROI#2 выставляется на область наиболее высокого кровотока, размеры должны быть не более 11-12мм². Было выделено три типа кривых отношения плотности ко времени в очагах по данным ПКТ.

Очаги с высокими показателями перфузии (17 человек) были представлены в основном злокачественными новообразованиями и воспалительными изменениями. Имели высокие значения объема (BV) = 44-70 мл/100г, скорости кровотока (BF) = 558-818 мл/100/г/мин, проницаемости сосудистой стенки (PS) = 168-261 мл/100/г/мин. Высокий кровоток отражает суть злокачественного процесса (неоангиогенез). Одной из составляющих воспалительного процесса является повышенный кровоток, который обуславливает соответствующие показатели при данном виде исследования. В очагах с высокой перфузией регистрировалось быстрое время пиковой концентрации контрастного препарата с момента введения TTP=10-42с и невысокие значения времени максимальной концентрации Tmax=4-12с. У этой когорты пациентов наблюдался тип кривой, который характеризовался высоким артериальным пиком, иногда сопоставимым по высоте с аортой, либо достигающий 1/3 и более ее высоты с последующей венозной фазой или длительным периодом выведением. Подобный тип кривой наблюдался преимущественно в очагах с высокой перфузией, у пациентов со злокачественной патологией в легких.

Средние показатели перфузии (18 человек) регистрировались как в доброкачественных, так и в злокачественных очагах: BV =24-46 мл/100г, BF =273-551 мл/100/г/мин, PS =9-182мл/100/г/мин. Время пиковой концентрации

контрастного препарата и время максимальной концентрации в очагах со средней перфузией имели значения - $TTP=46-80c$ и $T_{max}=10-20c$. В очагах со средними показателями перфузии кривая могла достигать максимальных значений $\frac{1}{2}$ и более высоты от кривой аорты в любую фазу исследования и находиться длительное время на установленном уровне.

Очаги с низкой перфузией (25 человек) имели низкие показатели $BV = 0-23$ мл/100г, $BF = 0-187$ мл/100/г/мин, $PS = 0-92$ мл/100/г/мин, либо показатели были равны нулю. Этот тип был представлен в основном очагами доброкачественного происхождения. Время достижения пиковой концентрации контрастного препарата в случае наличия кровотока регистрировалось ближе к середине сканирования ($TTP=63-120c$). Время максимальной концентрации, в случае присутствия васкуляризации очагов колебалось в пределах 20-30с. Низкие значения перфузии при отсутствии онкологического анамнеза позволяли предположить, с большой долей вероятности доброкачественный характер изменений. Одним из объяснений низкой степени перфузии в очагах злокачественного генеза является наличие участков некроза. В ходе анализа возникло предположение, что злокачественные очаги с низкой перфузией на самом деле могут иметь и гиперваскулярный компонент, но значительно меньший по отношению к окружающей ткани или расположенный фрагментарно в опухоли. Однако технические аспекты ПКТ на данном этапе не позволяют значительно дифференцировать подобные изменения, особенно в малых по размеру очагах, что, на наш взгляд, является темой дальнейшей разработки данной тематики. У пациентов с этим типом перфузии, кривая характеризовалась низкими значениями плотности, едва составляющими 20% от пика в аорте, либо вовсе ее отрицательными значениями.

Исследуемые объекты не всегда соответствовали по всем критериям тому или иному типу перфузии. При вариабельности параметров кровотока тип очага определялся на основании значений объема и скорости кровотока – наиболее важных показателей перфузии. Дифференциальная диагностика

очагов, входящих в какой-либо тип перфузии, осуществлялась комплексно, в частности оценивались PS и TTP – наиболее важные показатели в группах злокачественных и доброкачественных очагов, рассчитанные в ходе статистического анализа. Наибольший интерес, безусловно, у нас вызывали очаги с высокой и средней перфузией, для отнесения к которым при вариабельности значений мы учитывали высокие показатели хотя бы одного из основных показателей - объем (BV) или скорость кровотока (BF).

Необходимо подчеркнуть, что характер кривой при ПКТ мог существенно меняться в зависимости от положения выделенной области интереса в интересующей нас зоне, вот почему поиск участков максимальной интенсивности является принципиально важным. Различная степень васкуляризации разных отделов очага, ввиду неоднородности его структуры, может существенно осложнить оценку и интерпретацию полученных данных.

Были определены чувствительность, специфичность и точность ПКТ в сравнении со стандартной КТ с внутривенным болюсным усилением в отношении выявления очагов злокачественной природы и составили (Se=90% Sp=76% Ac=83%) против (Se=80% Sp=73% Ac=76%).

В ходе статистического анализа t-критерия по параметрам кровотока в исследуемой с помощью ПКТ группе пациентов (N=60), было выяснено, что показатели проницаемости сосудистой стенки (PS) и время достижения пиковой концентрации контрастного вещества (TTP), как при злокачественных, так и при доброкачественных процессах в легких являются основными и ведущими факторами при оценке ПКТ.

На основании полученных данных для проведения сравнительного анализа и построения ROC-кривых чувствительности и специфичности нами были проанализированы показатели проницаемости и время пиковой концентрации в группах больных с доброкачественными и злокачественными процессами в легких.

У больных со злокачественными процессами в легких чувствительность и специфичность оказались достаточно высокими $s=0,902$,

при этом выявлены достоверные различия $p=0,006$. В группе пациентов с доброкачественными очагами при оценке показателя проницаемости выявлены низкие показатели чувствительности и специфичности $s=0,098$, несмотря на статистически достоверные различия $p=0,008$. У больных со злокачественными очагами в легких выявлена высокая чувствительность и специфичность такого показателя, как время достижения пиковой концентрации контрастного вещества $s=0,917$, $p=0,006$, а у пациентов с доброкачественными процессами в легких чувствительность и специфичность оказались низкими $s=0,083$.

Вторая группа наблюдения содержит результаты МРТ-ДКУ исследований выполненных 40 пациентам. Среди обследуемых у 14 (35%) пациентов был диагностирован рак легкого, у 9 (22%) очаги вторичного поражения, гамартома выявлена у 10 (25%) человек и поствоспалительный пневмофиброз в 7 (17%) случаях. В ходе исследования было установлено, что при анализе кривых ДКУ-МРТ концентрация/время следует ориентироваться на зоны максимальной интенсивности МР-сигнала от аорты, очаговых образований легких, мягких тканей спины, при этом площадь ROI не имеет принципиального значения.

По результатам анализа данных МРТ-ДКУ нами было установлено, что кривая накопления парамагнетика в разные фазы циркуляции в мягких тканях спины совпадала или была выше, чем в доброкачественных очагах легких. Данный факт позволил принять кривую накопления в мягких тканях спины на уровне локализации изменений в легких как маркер доброкачественности изменений в легких. На основании анализа кривых МРТ-ДКУ доброкачественных и злокачественных изменений в легких так был разработан индекс контрастирования очага, позволяющий говорить о его характере.

На основании, ИК рассчитанного по формуле $ИК = \frac{MP_{\text{макс}} \text{ зоны интереса}}{MP_{\text{макс}} \text{ аорты}}$, было выделено три типа очагов: с высоким, средним

и низким ИК. Было получено три основных типа кривых отношения интенсивности МР-сигнала ко времени в очагах при МРТ-ДКУ.

Индекс контрастирования в очагах гиперваскулярного типа (6 человек) колебался в пределах 0,65-0,7. Подобные высокие значения ИК имели очаги злокачественного происхождения. Для изменений с высоким ИК было характерно быстрое интенсивное накопление парамагнетика в артериальную фазу с последующим плато в венозную фазу исследования и медленным вымыванием к началу фазы выведения.

Средние значения ИК составляли 0,36 - 0,64 (16 человек) регистрировались в первичных опухолях легкого, метастазах и в единичном случае хондрогамартомы. В рамках данного типа значений индекса контрастирования, нами было выделено два подтипа очагов. В первый подтип входят очаги с ИК=0,36-0,5, когда высказаться о злокачественности изменений затруднительно ввиду незначительного превышения данного показателя в мягких тканях. Во второй подтип вошли очаги с ИК 0,51-0,64, когда с высокой степенью вероятности можно предположить злокачественный характер изменений, т.к. показатели приближались к высоким значениям ИК очагов у пациентов из первой когорты. В данной ситуации, возможно, предположить злокачественную природу изменений с учетом ретроспективного анализа морфологии очагов.

Кривая в очагах с этим типом ИК показывала постепенное накопление контрастного препарата к окончанию венозной фазы и последующим плато.

ИК для гиповаскулярных очагов (18 человек) был в пределах 0,21 - 0,35. Низкие значения кровотока и как следствие низкий ИК имели очаги доброкачественной природы и единичные очаги метастатического поражения при первичной опухоли костной системы. При третьем типе кривая могла достигать 15% от высоты артериального пика в аорте с последующей фазой длительного выведения.

Первые два типа кривых могли наблюдаться в очагах с высоким и средним ИК, третий в очагах с низким ИК. Были рассчитаны

чувствительность, специфичность и точность МРТ-ДКУ и составили (Se=86% Sp=76% Ac=82%).

Одной из задач исследования являлась сравнительная оценка данных ПКТ и МРТ-ДКУ в уточнении природы патологических изменений легких. По результатам проведенного исследования, ПКТ оказалась более информативной технологией, чем МРТ-ДКУ в определении характера изменений. Были рассчитаны чувствительность, специфичность и точность ПКТ в сравнении МРТ-ДКУ в отношении очагов доброкачественной и злокачественной природы и составили (Se=85% Sp=97% Ac=89%) против (Se=73% Sp=80% Ac=76%). Из приведенных данных видно, что ПКТ обладала больше диагностической информативностью, чем МРТ-ДКУ, но в ряде случаев позволяла получить дополнительный объем информации.

Качественные и количественные характеристики перфузии при раке, метастатическом поражении легких, воспалении, гамартомах, туберкулемах и рубцовых изменениях в совокупности с оценкой макроструктуры с высокой степенью точности позволяют предположить природу очаговых изменений в легких, что совпадает с результатами данных ряда авторов [73,74,120,123]. При этом следует отметить, что в ходе постпроцессинговой обработки, ROI в зоне интереса необходимо выставлять в участках наибольшего кровотока. Полученные данные не совпадают с рекомендациями ряда авторов выставлять ROI на весь объем опухоли [68,112]. Определенную помощь в дифференциальной диагностике очагов вносит тип кривой, вычисленный на основании отношения плотности ко времени при ПКТ. Как показал сравнительный анализ данных ПКТ и МСКТ с болюсным контрастным усилением, последнюю можно было не проводить у 45 исследуемых пациентов. По нашему мнению данный методический подход к проведению КТ легких, позволяет существенно снизить лучевую нагрузку на пациента. Наши данные по адекватности низкодозного протокола проведения ПКТ для определения характера изменений в легких совпадают с результатами других исследователей [104].

Проведенное исследование показало, что для получения объективных данных МРТ-ДКУ по ангиогенезу, необходимо проводить сравнительный анализ максимального МР-сигнала от очагового образования, мягких тканей спины по отношению к аорте, который обозначен нами как Индекс Контрастирования. Поиск MP_{max} не зависит от размеров ROI, только от его положения в области максимальной интенсивности. Также установлено, что разброс абсолютных величин интенсивности МР-сигнала у пациентов не имеет принципиального значения, т.к. ИК различных зон интереса идентичен в совокупности наблюдений. Наши данные не совпадают с результатами работ, в которых рекомендуется устанавливать ROI определенного размера на сосудистые структуры и полностью включать в ROI очаговое образование, что по нашему мнению, приводит к усреднению МР-сигнала из-за неоднородности [32,109].

Вычисленный по данным МРТ - ДКУ индекс контрастирования помогает понять характер изменений. Количественные и качественные данные по циркуляции парамагнетика в гамартомах, рубцовой ткани и мягких тканях спины и их статистическая обработка с высокой степенью достоверности позволяют утверждать, что ИК мягких тканей (при отсутствии там патологических процессов) могут быть критерием доброкачественности изменений в легких.

При МРТ – ДКУ высокий ИК = 0,65-0,7 указывал на злокачественный характер изменений в легких; ИК = 0,21-0,35 был характерен для доброкачественности изменений легких, ИК = 0,36-0,45 указывал на неопределенный характер процесса и требовал дополнительных методов исследования. Нами не было обнаружено работ по поиску критериев доброкачественности и злокачественности очаговых образований легких при МРТ-ДКУ по индексу контрастирования очагового образования, а также работ по сравнительному анализу ПКТ и МРТ –ДКУ и определению алгоритма их сочетанного применения.

Таким образом, как показало проведенное исследование, ПКТ является методом первичной диагностики уточнения природы очаговой патологии легких, существенно дополняющая данные нативной КТ. В связи с этим встает вопрос о соотношении ПКТ и КТ с болюсным контрастным усилением. Как показал ретроспективный анализ материала у 45 больных, комплексного анализа данных ПКТ было достаточно для постановки диагноза, оценки природы изменений в легких и их распространенности. В данной ситуации, мы считаем, проведение КТ с внутривенным болюсным усилением нецелесообразным, при этом дозовая нагрузка, в том числе из-за низкодозного протокола проведения ПКТ на пациента сокращается на 50%, в сравнении с выполнением всего комплекса исследований.

При наличии более одного очага, их локализации в различных отделах легких, наличии увеличенных лимфоузлов, ПКТ ввиду ограниченности зоны исследования не имеет возможность ответить на все вопросы, как о природе изменений, так и о распространенности процесса. В данной ситуации дополнение ПКТ КТ с внутривенным болюсным усилением является необходимой процедурой. Подобный вариант КТ органов грудной клетки как показал ретроспективный анализ, имел место у 5 (8%) пациентов.

МРТ-ДКУ, как показало исследование, имеет вспомогательное по отношению к ПКТ значение. В первую очередь это обусловлено первостепенной ролью КТ в выявлении очаговых изменений в легких и продолжением стандартного исследования перфузионной компьютерной томографией. Следующий фактор – ПКТ, как показал сравнительный анализ с МРТ-ДКУ, давала большее количество положительных предсказательных тестов о природе очага, чем МРТ-ДКУ. Однако при сомнительности данных ПКТ о природе очаговых изменений, ее дополнение МРТ-ДКУ в качестве контрольного теста является необходимым.

ВЫВОДЫ

1. Анализ показателей перфузии BV, BF, T-max, TTP и PS на основании разработанной методики ПКТ позволяет с высокой степенью достоверности установить характер очагового поражения легких, при этом чувствительность метода составила 90%, специфичность – 76%, точность – 83%. Прогностичность положительного результата составляет 90%, прогностичность отрицательного результата – 88%.
2. Магнитно-резонансная томография с динамическим контрастным усилением по величине индекса контрастирования зоны патологических изменений позволяет проводить дифференцировку очагов в легких, при этом чувствительность составила 86%, специфичность – 76%, точность методики – 82%. Прогностичность положительного результата составляет 83%, прогностичность отрицательного результата – 81%.
3. Перфузионная компьютерная томография обладает большей диагностической эффективностью в определении природы очаговых изменений в легких, чем МРТ-ДКУ (Se=85% Sp=97% Ac=89% против Se=73% Sp=80% Ac=76% соответственно).
4. Перфузионная компьютерная томография показана в уточняющей диагностике очаговых изменений в легких при выявлении таковых по данным КТ, неопределенных результатах морфологического исследования по данным биопсии, при отрицательном динамическом мониторинге очагов малых размеров. При сомнительных данных перфузионной компьютерной томографии о характере очага, магнитно-резонансная томография с динамическим контрастным усилением является уточняющим методом.

ПРАКТИЧЕСКИЕ РЕКОМЕНДАЦИИ

1. ПКТ легких проводится по низкодозному протоколу исследования, ширина поля 8см, продолжительность 160с. Анализ макроструктуры зоны изменений в легких проводится на данных тонких срезов нативной КТ, КТ с болюсным усилением (при ее выполнении).
2. При достаточных данных ПКТ о характере изменений в легких, распространенности патологического процесса, компьютерную томографию с болюсным контрастным усилением возможно не проводить.
3. При наличии у пациентов с патологией легких реакции на йод-содержащие препараты, методом выбора может выступать магнитно-резонансная томография с динамическим контрастным усилением.
4. МРТ-ДКУ легких включает 4-фазную синхронизированную с дыханием последовательность с временными интервалами 0;25;35;45сек.

Список литературы

1. Гедымин Л.Е., Филиппов В.П., Евгущенко Г.В., и др. Роль биопсии в диагностике пульмонологических заболеваний на догоспитальном уровне наблюдения // Клиническая медицина. - 2009. - №4. - С.41-44.
2. Долгушин Б.И., Тюрин И.Е., Лукьянченко А.Б., и др. Стандарты проведения КТ и МРТ в онкологии с использованием внутривенного контрастного усиления // Медицинский алфавит. - 2010. - Т. 2. - № 19. - С.10-18.
3. Иванова Е.В., Биличенко Т.Н., Чучалин А.Г. Заболеваемость и смертность населения трудоспособного возраста России по причине болезней органов дыхания в 2010 -2012гг. // Пульмонология. - 2015. - Т. 25. - № 3. - С.291-297.
4. Каприн А.Д., Старинский В.В., Петров Г.В. Злокачественные новообразования в России в 2015 году (заболеваемость и смертность). М.: МНИОИ им. П.А. Герцена – 2017. – С.250.
5. Каращук Н.П., Киселева М.В. Рак и туберкулез легкого // Научный Медицинский Вестник Югры. -2014. - №1-2(5-6). - С.71-73.
6. Карташов М.В., Карташова О.М., Котляров П.М. Первый опыт применения диффузионно-взвешенной магнитно-резонансной томографии при мелкоклеточном раке легкого // Медицинская визуализация. – 2011. - № 4. – С.28-33.
7. Котляров П.М. Постпроцессинговая обработка данных мультиспиральной компьютерной томографии в уточненной диагностике патологических изменений при диффузных заболеваниях легких // Пульмонология. - 2017. - №4. - С.472- 477.
8. Котляров П.М., Гамова Е.В, Нуднов Н.В. Возможности магнитно-резонансной томографии в диагностике периферического рака легкого // Медицинская визуализация. - 2002. - № 4. - С.35-39.

9. Котляров П.М., Сергеев Н.И. Лучевые методы исследования в дифференциальной диагностике паразитарных и опухолевых поражений легких // Сибирский онкологический журнал. – 2016. - №15(4). – С.33-39.
10. Котляров П.М., Лагкуева И.Д., Сергеев Н.И., и др. Магнитно-резонансная томография в диагностике заболеваний легких // Пульмонология. – 2018. - №2. - С.217- 223.
11. Лукьянёнок П.И., Усов В.Ю., Коломиец С.А., и др. Возможности магнитно-резонансной томографии с контрастированием в диагностике рака легкого // Международный журнал прикладных и фундаментальных исследований. – 2014. - №11(3). - С.455-459.
12. Сергеев Н.И., Котляров П.М., Солодкий В.А. Стандарты анализа метастатического поражения костных структур по данным современных методов лучевой диагностики // Сибирский онкологический журнал. – 2018. - №17(1). – С.5–10.
13. Стеблецова Т.В., Проскурина М.Ф., Юдин А.Л., и др. Проблемы дифференциальной диагностики доброкачественных и злокачественных консолидаций на фоне диффузных инфильтративных заболеваний легких // Медицинская визуализация. - 2008. - №6. - С.132-144.
14. Терновой С.К., Насникова И.Ю., Морозов С.П. Современная компьютерная томография в клинической медицине // Кремлевская медицина. Клинический вестник. - 2008. - №2. - С.9-13.
15. Толкачева Г.С., Кармазановский Г.Г., Вишневский А.А. Что дает внутривенное болюсное контрастное усиление для КТ (СКТ) дифференциальной диагностики малых периферических образований легких? // Медицинская визуализация. – 2000. - №5 – С.36-40.
16. Тюрин И.Е. Диагностический алгоритм при очаговых изменениях в легких по данным высокоразрешающей компьютерной томографии // Вестник рентгенологии и радиологии. - 2013. - №6. - С.44-50.
17. Тюрин И.Е. Дифференциальная диагностика одиночных очагов в легких // Поликлиника. - 2014. - №3-1. - С.28-32.

18. Холодок О.А., Григоренко А.А., Черемкин М.И. Туберкулема легкого как форма туберкулезного процесса // Бюллетень физиологии и патологии дыхания. – 2014. - №53. – С.126-131.
19. Чайка Г.А., Немерова З.Ф. К вопросу дифференциальной диагностики округлых образований легких в противотуберкулезном диспансере // Здравоохранение дальнего востока. – 2015. - №2(64). - С.33-36.
20. Юдин А.Л., Афанасьева Н.И., Абович Ю.А., и др. Компьютерная томография высокого разрешения в диагностике интерстициальных пневмоний // Медицинская визуализация. -2002. - №4. - С.40-48.
21. Alexopoulou E., Economopoulos N., Priftis K.N., et al. MR imaging findings of an atypical pulmonary hamartoma in a 12-year-old child // *Pediatr Radiol.* – 2008. - №38(10). – P.1134-1137.
22. Ambrosini V., Nicolini S., Caroli P., et al. PET / CT imaging in various types of lungs Cancer: an overview // *Eur J Radiol.* - 2012. - №81. – P.988-1001.
23. Baert A., Knauth M., Sartor K., et al. Diagnostic Imaging. Computed Tomography of the Lung A Pattern Approach // Springer-Verlag Berlin Heidelberg – 2007. – P.200.
24. Bakan S., Kandemirli S.G., Dikici A.S., et al. Evaluation of anterior mediastinal solid tumors by CT perfusion: a preliminary study // *Diagn Interv Radiol.* – 2017. - №23(1). – P.10-14.
25. Bar-Shalom R., Valdivia A.Y., Blafox M.D. PET-visualization in oncology // *Semin Nucl Med.* -2000. - №30. – P.150-185.
26. Beer L., Prosch H. Lung cancer screening - risk stratification: Who should undergo screening? // *Radiologe.* – 2016. - №56(9). – P.798-802.
27. Bennett L.L., Lesar M.S., Tellis C.J. Several calcified lung chondrochairs: the appearance of CT // *J Comput Assist Tomogr.* – 1985. - № 9. - P.180 -182.
28. Bethesda M.D. // Survey of the statistics of cancer SEER, 1975-2008: National Cancer Institute. - 2010.
29. Bevilacqua A., Gavelli G., Baiocco S. CT Perfusion in Patients with Lung Cancer: Squamous Cell Carcinoma and Adenocarcinoma Show a

- Different Blood Flow. // *Biomed Res Int.* – 2018. - №3. - 2018:6942131. doi: 10.1155/2018/6942131. eCollection 2018.
30. Biederer J., Beer M., Hirsch W., et al. MRI of the lung (2/3). Why ... when ... how? // *EJ.Insights Imaging.* – 2012. - №3(4). – P.355-371.
31. Biederer J., Ohno Y., Hatabu H., et al. Screening for lung cancer: Does MRI have a role? // *Eur J Radiol.* – 2017. - №86. - P.353-360.
32. Binghu J., Huaijun L., Dan Z. Diagnostic and clinical utility of dynamic contrast-enhanced MR imaging in indeterminate pulmonary nodules: a metaanalysis // *Clinical Imaging.* - 2016. – №40. – P.1219–1225.
33. Bisdas S., Konstantinou G.N., Lee P.S., et al. Dynamic contrast-enhanced CT of head and neck tumors: perfusion measurements using a distributed-parameter tracer kinetic model. Initial results and comparison with deconvolution-based analysis // *Phys Med Biol.* – 2007. - №52. - P.6181–6196.
34. Blandin K., Crosbie P.A., Balata H., et al. Progress and prospects of early detection in lung cancer // *Open Biol.* – 2017. – №7(9). pii: 170070.
35. Blum U., Windfuhr M., Buitrago-Tellez C., et al. Invasive pulmonary aspergillosis. MRI, CT, and plain radiographic findings and their contribution for early diagnosis // *Chest.* – 1994. - №106. – P.1156–1161.
36. Bohlsen D., Talakic E., Fritz GA. First pass dual input volume CT-perfusion of lung lesions: The influence of the CT- value range settings on the perfusion values of benign and malignant entities // *Eur J Radiol.* – 2016. - №85(6). – P.1109-1114.
37. Bremnes R.M., Camps C., Sirera R. Angiogenesis in non-small cell lung cancer: the prognostic impact of neoangiogenesis and the cytokines VEGF and bFGF in tumours and blood // *Lung Cancer.* – 2006. - №51(2). – P.143-158.
38. Chu L.L., Knebel R.J., Shay A.D. CT perfusion imaging of lung cancer: benefit of motion correction for blood flow estimates // *Eur Radiol.* – 2018. - №28(12). - P.5069-5075.

39. Chung M.H., Lee H.G., Kwon S.S., et al. MR imaging of solitary pulmonary lesion: emphasis on tuberculomas and comparison with tumors // *Magn Reson Imaging*. - 2000. - №11(6). - P.629-37.
40. Coche E. Achievements and prospects in the field of visualization of lung cancer using multi-point computed tomography // *Expert Rev Anticancer Ther.* – 2012. - №12. - P.1313-1326.
41. Eibel R., Herzong T., Dietrich O., et al. Magnetic resonance imaging in the involution of pneumonia // *Radiologe*. – 2006. – №46. – P.267-274.
42. Erasmus J.J., Connolly J.E., McAdams H.P., et al. Solitary pulmonary nodules. Part 1. Morphologic evaluation for differentiation of benign and malignant lesions // *RadioGraphics*. – 2000. - №20. - P.43–58.
43. Erasmus J.J., Connolly J.E., McAdams H.P., et al. Single pulmonary nodules: Evaluation of the indeterminate nodule. Part II. // *Radiographics*. – 2000. - №20. – P.43-58.
44. Ergonul A.G., Akcam T.I., Özdil A. Diagnostic value of 18F-FDG-PET/CT in benign lung diseases // *Kardiochir Torakochirurgia Pol.* – 2018. - №15(1). - P.1-4.
45. Fraioli F., Anzidei M., Serra G. Assessment of lung tumor response by perfusion CT // *JBR-BTR*. – 2013. - №96(3). – P.172-174.
46. Fujimoto K. Usefulness of contrast-enhanced magnetic resonance imaging for evaluating solitary pulmonary nodules // *Cancer Imaging*. – 2008. - №3. – P.36-44.
47. Gandhi D., Hoeffner E.G., Carlos R.C., et al. Computed tomography perfusion of squamous cell carcinoma of the upper aerodigestive tract. Initial results // *J Comput Assist Tomogr.* – 2003. - №27. – P.687–693.
48. Goh V., Halligan S., Hugill J.A., et al. Quantitative colorectal cancer perfusion measurement using dynamic contrast-enhanced multidetector-row computed tomography: effect of acquisition time and implications for protocols // *J Comput Assist Tomogr.* – 2005. - №29. – P.59– 63.

49. Goldshteyn A.Yu., Oliva I., Hondarpisheh H., et al. Thymus overview: a review of thymic lesions with radiological and pathological correlations // *Can Assoc Radiol.* – 2015. - №66. - P.5-15.
50. Hausmann D., Jochum S., Utikal J., et al. Comparison of the diagnostic accuracy of whole-body MRI and whole-body CT in stage III/IV malignant melanoma // *J Dtsch Dermatol Ges.* – 2011. - №9. - P.212–222.
51. Hou W.S., Wu H.W., Yin Y., et al. Differentiation of lung tumors from inflammatory masses by means of spectral radiography with double energy // *Acad Radiol.* – 2015. - №22. – P.337-344.
52. Jain RK. Determinants of tumor blood flow: a review // *Cancer Res.* – 1988. - № 48. - P.2641-2658.
53. Jain RK. Normalization of the tumor vasculature: a new concept of anti-angiogenic therapy // *Science.* – 2005. - №307. - P.58-62.
54. Kambadakone A.R., Sahani D.V. Body perfusion CT: technique, clinical applications, and advances // *Radiol Clin North Am.* – 2009. - №47. - P.161–178.
55. Kapur S., Bhalla A.S., Jana M. Pediatric Chest MRI: A Review // *Indian J Pediatr.* – 2019. - №5.
56. Khalila A., Majlatha M., Gounantc V. et al. Contribution of magnetic resonance imaging in lung cancer imaging // *Diagnostic and Interventional Imaging.* 2016. <http://dx.doi.org/10.1016/j.diii.2016.08.015>
57. Kiessling F., Boese J., Corvinus C., et al. Perfusion CT in patients with advanced bronchial carcinomas: a novel chance for characterization and treatment monitoring? // *Eur Radiol.* – 2004. - №14(7). - P.1226–1233.
58. Kim M.J., Lee K.S., Kim J., et al. Crescentsign in invasive pulmonary aspergillosis: frequency and related CT and clinical factors // *J Comput Assist Tomogr.* – 2001. - №25. – P.305–310.
59. Larici A.R., Calandriello L., Amato M. First-pass perfusion of non-small-cell lung cancer (NSCLC) with 64-detector-row CT: a study of technique repeatability and intra- and interobserver variability // *Radiol Med.* – 2014. - №119(1). - P.4-12.

60. Ledor K., Fish B., Chaise L., et al. CT scan of pulmonary hamartomas // *J Comput Assist Tomogr.* – 1981. - №5. - P.343 -344.
61. Lee S.H., Rimner A., Gelb E., et al. Correlation Between Tumor Metabolism and Semiquantitative Perfusion Magnetic Resonance. Imaging Metrics in Non-Small Cell Lung Cancer // *Int J Radiat Oncol Biol Phys.* – 2018. - № 2. pii: S0360-3016(18)30330-4.
62. Lee T.Y., Ellis R.J., Dunscombe P.B., et al. Quantitative computed tomography of the brain with xenon enhancement: a phantom study with the GE9800 scanner // *Phys Med Biol.* – 1990. - №35. – P.925–935.
63. Lee Y.H., Kwon W., Kim M.S. Lung perfusion CT: the differentiation of cavitory mass // *Eur J Radiol.* – 2010. - №73(1). – P.59-65.
64. Leung C1, Shaipanich T2. Current Practice in the Management of Pulmonary Nodules Detected on Computed Tomography Chest Scans // *Can Respir J.* – 2019. - № 6.
65. Li D.W., Wu B.Z., Shi Y.S. Association of CT perfusion imaging with plasma levels of TGF- β 1 and VEGF in patients with NSCLC // *Asian Pac J Trop Med.* – 2016. - №9(2). - P.177-179.
66. Liu H., Liu Y., Ye N. Usefulness of diffusionweighted MR imaging in the evaluation of pulmonary lesions // *Eur Radiol.* – 2010. - №20. - P.807–815.
67. Lv Y., Jin Y., Xu D. Assessment of 64-slice spiral computed tomography with perfusion weighted imaging in the early diagnosis of ground-glass opacity lung cancer // *J BUON.* – 2016. - №21(4). - P.954-957.
68. Ma E., Ren A., Gao B., et al. ROI for outlining an entire tumor is a reliable approach for quantification of lung cancer tumor vascular parameters using CT perfusion // *Onco Targets Ther.* – 2016. - №27(9). – P.2377-2384.
69. Ma S.H., Le H.B., Jia B.H., et al. Peripheral pulmonary nodules: relationship between multi-slice spiral CT perfusion imaging and tumor angiogenesis and VEGF expression // *BMC Cancer.* – 2008. - №8. – P.186.

70. MacMahon H., Naidich D.P., Goo J.M., et al. Guidelines for Management of Incidental Pulmonary Nodules Detected on CT Images: From the Fleischner Society 2017 // *Radiology*. – 2017. - №284(1). - P.228-243.
71. Malavasi S., Barone D., Gavelli G. Multislice Analysis of Blood Flow Values in CT Perfusion Studies of Lung Cancer // *Biomed Res Int*. - 2017;
72. Mazzei F. G., Volterrani L., Guerrini S., et al. Reduced time CT perfusion acquisitions are sufficient to measure the permeability surface area product with a deconvolution method // *BioMed Research International*. – 2014. - №6.
73. Mazzei M.A., Squitieri C.N., Guerrini S. Quantitative CT perfusion measurements in characterization of solitary pulmonary nodules: new insights and limitations // *Recenti Prog Med*. - 2013. - №104(7-8). - P.430-437.
74. Mazzei M.A., Cioffi Squitieri N., Guerrini S. Quantitative CT perfusion measurements in characterization of solitary pulmonary nodules: new insights and limitations // *Recenti Prog Med*. – 2013. - №104(7-8). – P.430-437.
75. Miles K.A., Charnsangavej C., Lee F., et. al Application of CT in the investigation of angiogenesis in oncology // *Acad Radiol*. – 2000. - №7. - P.840–850.
76. Miles K.A., Griffiths M.R. Perfusion CT: a worthwhile enhancement? // *Br J Radiol*. – 2003. - №76. – P.220–231.
77. Miles K.A. Perfusion CT for the assessment of tumour vascularity: which protocol? // *Br J Radiol*. – 2003. - № 76. – P.36–42.
78. Mori T., Nomori H., Ikeda K., et al. Diffusionweighted magnetic resonance imaging for diagnosing malignant pulmonary nodules/masses: comparison with positron emission tomography // *JThorac Oncol*. – 2008. - №3. – P.358–364.
79. Nakanishi K., Kozaki S., Fujimoto S., et al. Pulmonary sclerosing hemangioma: report of a case with emphasis on dynamic MR imaging findings // *Radiat Med*. -1997. - №15(2). - P.117-119.

80. Nanavaty P., Alvarez M.S, Alberts W.M. Lung cancer screening: advantages, controversies, and applications // *Cancer Control*. – 2014. - №21(1). - P.9-14.
81. Nasser F., Eftekhari F. Clinical and radiological survey of normal and abnormal thymus: pearls and pitfalls // *RadioGraphics*. – 2010. – №30. – P.413-428.
82. Ng C.S., Chandler A.G., Wei W., et al. Reproducibility of perfusion parameters obtained with perfusion CT in lung tumors // *AJR Am J Rentgenol*. – 2011. - №197. – P.113-121.
83. Ng C.S., Wei W.2., Ghosh P.1. Observer Variability in CT Perfusion Parameters in Primary and Metastatic Tumors in the Lung. *Technol Cancer Res Treat*. – 2018. - №1. – P.17.
84. Ng Q.S., Goh V., Fichte H., et al. Lung cancer perfusion at multi-detector row CT: reproducibility of whole tumor quantitative measurements // *Radiology*. - 2006. - №239(2). - P.547–553.
85. Ng Q.S., Goh V., Milner J., et al. Acute tumor vascular effects following fractionated radiotherapy in human lung cancer: In vivo whole tumor assessment using volumetric perfusion computed tomography // *Int J Radiat Oncol Biol Phys*. – 2007. - №67. – P.417–424.
86. Ng Q.S, Goh V., Klotz E., et al. Quantitative assessment of lung cancer perfusion using MDCT: does measurement reproducibility improve with greater tumor volume coverage? // *AJR Am J Roentgenol*. – 2006. - №187. – P.1079–1084.
87. Nguyen-Kim T., Frauenfelder T., Klaus Strobel Patrick. Assessment of bronchial and pulmonary blood supply in non-small cell lung cancer subtypes using computed tomography perfusion // *Invest Radiol*. – 2015. - №50(3). - P.179-186.
88. Ohno Y., Koyama H., Yoshikawa T., et al. Diffusionweighted MRI versus 18F-FDG PET/CT: performance as predictors of tumor treatment response and

patient survival in patients with non-small cell lung cancer receiving chemoradiotherapy // *AJR*. – 2012. - №198. - P.75–82.

89. Ohno Y., Fujisawa Y., Sugihara N., et al. Dynamic Contrast-Enhanced Perfusion Area-Detector CT: Preliminary Comparison of Diagnostic Performance for N Stage Assessment With FDG PET/CT in Non-Small Cell Lung Cancer // *AJR Am J Roentgenol*. – 2017. - №209(5). - P.253-262.

90. Ohno Y., Koyama H., Matsumoto K. Differentiation of malignant and benign pulmonary nodules with quantitative first-pass 320-detector row perfusion CT versus FDG PET/CT // *Radiology*. – 2011. - №258(2). – P.599-609.

91. Ohno Y., Fujisawa Y., Koyama H. Dynamic contrast-enhanced perfusion area-detector CT assessed with various mathematical models: Its capability for therapeutic outcome prediction for non-small cell lung cancer patients with chemoradiotherapy as compared with that of FDG-PET/CT // *Eur J Radiol*. – 2017. - №86. – P.83-91.

92. Oldham H.N., Young W.G., Sealy W.C. Hamartoma of the lungs. *J Thorac Cardiovasc Surg*. – 1967. - №53. – P.735-742.

93. Petralia G., Bonello L., Viotti S., et al. CT perfusion in oncology: how I do it. // *Cancer Imaging*. – 2010. - №10. - P.8-19.

94. Ruan C.M., Chen W.J., Zheng L. Diagnostic values of CT perfusion imaging in pulmonary masses // *Ai Zheng*. – 2007. - №26(1). - P.78-83.

95. Rumboldt Z., Al-Okayli R., Devekis J. Perfusion CT for head and neck tumors: a pilot study // *Am J Neuroradiol*. – 2005. - № 26. – P.1178-1185.

96. Sakai F., Sone S., Maruyama A., et al. Thin-rim enhancement in Gd-DTPA-enhanced magnetic resonance images of tuberculoma: a new finding of potential differential diagnostic importance // *J Thorac Imaging*. – 1992. - №7. – P.64–69.

97. Sartori A., Souza A., Zanon M. et al. Mycoses. Performance of magnetic resonance imaging in pulmonary fungal disease compared to high-resolution computed tomography // *Epub*. - 2017. - №60(4). - P.266-272.

98. Satoh S., Kitazume Y., Ohdama S., et al. Can malignant and benign pulmonary nodules be differentiated with diffusionweighted MRI? // *AJR*. – 2008. - №191. - P.464–470.
99. Shi J., Schmid-Bindert G., Fink C. Dynamic volume perfusion CT in patients with lung cancer: baseline perfusion characteristics of different histological subtypes // *Eur J Radiol*. – 2013. - №82(12). – P.894-900.
100. Shu S.J., Liu B.L., Jiang H.J. Optimization of the scanning technique and diagnosis of pulmonary nodules with first-pass 64-detector-row perfusion VCT // *Clin Imaging*. – 2013. - №37(2). – P.256-64.
101. Shu-Hua M., Hong-Bo Le., Bao-hui J. Peripheral pulmonary nodules: Relationship between multi-slice spiral CT perfusion imaging and tumor angiogenesis and VEGF expression // *BMC Cancer*. – 2008. - №8. – P.186.
102. Siegelman S.S., Khouri N.F, Scott W.W., et al. Pulmonary hamartoma: CT results. *Radiology*. – 1986. - №160. - P.313-317.
103. Stephanie L.B., Jennifer G.W., Mary E.L., et al. Practical Dynamic Contrast Enhanced MRI in Small Animal Models of Cancer: Data Acquisition, Data Analysis, and Interpretation // *Pharmaceutics*. – 2012. - №4(3). - P.442–478.
104. Sun Y., Yang M., Mao D., et al. Low-dose volume perfusion computed tomography (VPCT) for diagnosis of solitary pulmonary nodules // *Eur J Radiol*. – 2016. - №85(6). - P.1208-1218.
105. Survey of the statistics of cancer SEER, 1975-2008. Bethesda, MD: National Cancer Institute. - 2010. Available from: http://seer.cancer.gov/csr/1975_2008/
106. Swensen S.J., Viggiano R.W., Midthun D.E., et al. Improvement of the lung nodule in CT: multicenter study // *Radiology*. – 2000. – №214. - P.73-80.
107. Takenaka D., Tkubo Y., Ohno Y. tandard-dose vs. low-dose CT protocols in the evaluation of localized lung lesions: capability for lesion characterization- iLEAD study // *Eur. J. Radiol*. – 2016. - №3. - P.67-73.
108. Tkubo T., Ohno Y., Nishino M., et al. Low dose chest CT protocol (50 mAs) as a routine protocol for comprehensive assessment of intrathoracic abnormality // *Eur. J. Radiol*.. – 2016. - №3. - P.86-94.

109. Tao X., Wang L., Hui Z. et al. DCE-MRI Perfusion and Permeability Parameters as predictors of tumor response to CCRT in Patients with locally advanced NSCLC // *Sci Rep.* – 2016. - №20. – P.6-11.
110. Triplette M1, Thayer JH2, Pipavath SN3, Poor Uptake of Lung Cancer Screening: Opportunities for Improvement // *J Am Coll Radiol.* – 2019. – №18. – P. 3183-3187.
111. Tuddenham W.J. Glossary of terms for thoracic radiology: recommendations of the Nomenclature Committee of the Fleischner Society // *AJR Am J Roentgenol.* - 1984. - №143(3). - P.509-517.
112. Wang Q., Zhang Zh., Shan F. Intra observer and inter observer agreements for the measurement of dualinput whole tumor computed tomography perfusion in patients with lung cancer: Influences of the size and inner air density of tumors // *Thorac Cancer.* – 2017. - №8(5). - P.427–435.
113. Wielpütz M., Kauczor H.U. MRI of the lung: state of the art // *Diagn Interv Radiol.* – 2012. - №18(4). – P.344-353.
114. Wu W1, Hu H, Gong J, Malignant-benign classification of pulmonary nodules based on random forest aided by clustering analysis. *Phys Med Biol.* – 2019. - №. 64(3):035017.
115. Xin Ye., Shuo Ch., Yaru T.A. Preliminary exploration of the intravoxel incoherent motion applied in the preoperative evaluation of mediastinal lymph node metastasis of lung cancer // *J Thorac Dis .* – 2017. - №9(4). – P.1073-1080.
116. Xiong Z., Liu J.K., Hu C.P. Role of immature microvessels in assessing the relationship between CT perfusion characteristics and differentiation grade in lung cancer // *Arch Med Res.* – 2010. - №41(8). - P.611-617.
117. Yamada R., Tonooka A., Horiguchi SI. An unusual case of pulmonary hamartoma with predominant bronchial mucous glands in the peripheral lung. *Pathol Int.* – 2018. - №68(7). - P.431-435.
118. Yang R., Li L., Wei X., Guo Y. et al. Differentiation of Central Lung Cancer from Atelectasis: Comparison of Diffusion-Weighted MRI with PET/CT // *journal.pone.* – 2013. - №8(4). – P.1-8.

119. Yasuyuki K., Shin M., Tsuneo Y. et al. MRI of pulmonary nodules // *AJR*. - 2014. - P.210-216.
120. Yee T., Fat W. Imaging of solitary pulmonary nodule—a clinical review // *Quant Imaging Med Surg*. – 2013. - № 3(6). - P.316–326.
121. Yuan X., Zhang J., Ao G. Lung cancer perfusion: can we measure pulmonary and bronchial circulation simultaneously? // *Eur Radiol*. – 2012. - №22(8). - P.1665-1671.
122. Yuan X., Zhang J., Quan C. Differentiation of malignant and benign pulmonary nodules with first-pass dual-input perfusionCT // *Eur Radiol*. – 2013. - №23(9). – P.2469-2474.
123. Zhang M., Kono M. Single pulmonary nodules: evaluation of blood flow characteristics with dynamic CT // *Radiology*. – 1997. - №205. - P.471-478.
124. Zhong Nan Da, Xue Xue Bao, Yi Xue Ban. Correlation between multi-slice spiral CT pulmonary perfusion imaging and cavity of microvessel in lung cancer. – 2010. - №35(12). - P.1242-1247.